Lid Wiper Epitheliopathy

Komt lid wiper epitheliopathy in het algemeen voor bij droge ogen of wordt het veroorzaakt door zachte contactlenzen?

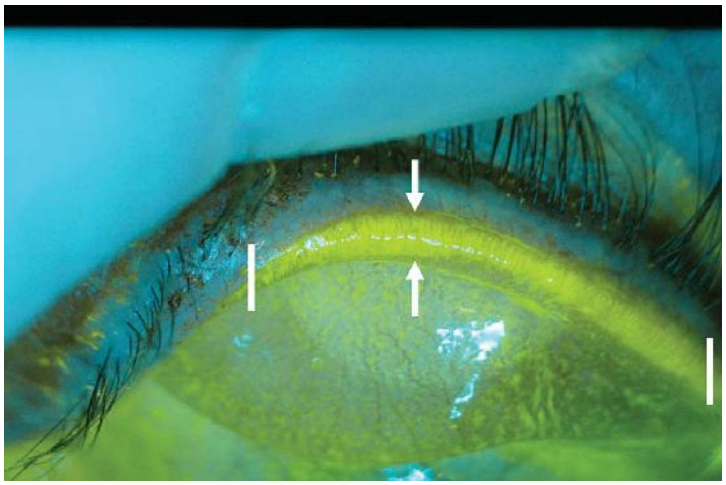

Figuur 1.

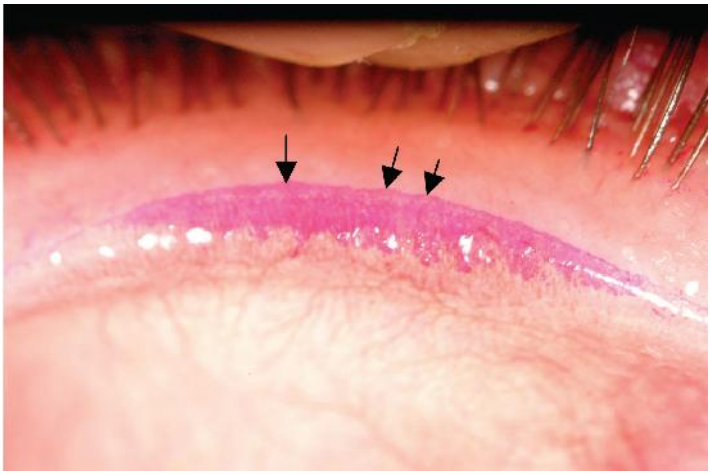

Figuur 2.

Bos H.C., Klem H.J.
Datum: 06-06-2011
heline.bos@student.hu.nl
henriette.klem@student.hu.nl

Figuur 1. Lid wiper epitheliopathy graad 3 met fluoresceïne en lisamine groen. Horizontale lengte van de staining is 10 mm (graad 3), saggitale hoogte van 75-100% (Graad 3). Daardoor een gemiddelde lid wiper epitheliopathy graad 3. (Korb et al. 2010).

Figuur 2. Lid wiper epitheliopathy graad 1,25 met fluoresceïne en rose bengaal. Rose bengaal; horizontale lengte van de staining is 15 mm (graad 3), saggitale hoogte van 60% van de LW (Graad 2). Daardoor een gemiddelde lid wiper epitheliopathy graad 2,5. Met fluoresceïne lid wiper epitheliopathy graad 0. Daardoor een gemiddelde lid wiper epitheliopathy graad 1,25 (Korb et al. 2005).

Inhoud:

SAMENVATTING IN KADER 4

ABSTRACT 5

INLEIDING 6

MATERIAAL EN METHODE 7

Beschrijving van het onderzoeksontwerp 7

Materiaalverzameling 7

Onderzoeksmethode: 10

Werving van patiënten in de patiënten onderzoeken: 12

RESULTATEN 14

Deelvraag 1: Wat is lid wiper epitheliopathy? 14

Deelvraag 2: Met welke kleurstof is lid wiper epitheliopathy het best te diagnosticeren? 15

Deelvraag 3: Wat is het voorkomen van lid wiper epitheliopathy bij zachte contactlensdragers, bij zowel asymptomatische als symptomatische deelnemers? 18

Deelvraag 4: Wat is het voorkomen van lid wiper epitheliopathy bij niet contactlensdragers, bij zowel asymptomatische als symptomatische deelnemers? 21

Deelvraag 5: Hoort lid wiper epitheliopathy bij de best voorspellende test om droge ogen tijdig te kunnen diagnosticeren? 23

CONCLUSIE 25

AANBEVELINGEN 28

LITERATUURLIJST 29

AUTEURSRECHTEN 31

SAMENVATTING IN KADER

Doel*:* Wanneer bij droge ogen klachten geen klinische bevindingen worden gevonden, wordt er vaak wel een beschadiging van het bovenste ooglid waargenomen. Het doel van deze studie is een verband te vinden tussen beschadiging van de lid wiper bij symptomatische en asymptomatische deelnemers welke wel en geen contactlenzen dragen. Daarnaast wordt vastgesteld of lid wiper epitheliopathy (LWE) een klinische test is om droge ogen tijdig te kunnen diagnosticeren.

Methode*:* De artikelen voor deze literatuurstudie zijn vanaf 2002. Onderzoek wordt gedaan naar LWE bij contactlensdragers en niet contactlensdragers, symptomatisch en asymptomatisch. Het onderzoek wordt uitgevoerd door omklappen van het bovenste ooglid en beoordeling met verschillende kleurstoffen. De artikelen die de Marx's line beoordelen zijn niet gebruikt omdat deze meer posterior gelegen ligt dan de lid wiper. De artikelen over Upper Lid Margin Staining zijn niet gebruikt omdat deze term maar door één auteur vermeld wordt.

Resultaten*:* Binnen de contactlensgroep vertoont de symptomatisch groep 80% LWE, de asymptomatische groep 13% (Korb et al. 2002). LWE bij symptomatische contactlensdragers 66,8%, asymptomatische contactlensdragers 32%, droge ogen groep 48%, controle groep 18% (Yeniad et al. 2010). Binnen de droge ogen groep vertoont de symptomatische groep 76% LWE tegenover 12% bij de asymptomatische (Korb et al. 2005). De symptomatische groep vertoont 88% LWE tegenover 16% bij de asymptomatische (Pult et al. 2010).

Conclusie*:* Uit het literatuuronderzoek bleek dat symptomatische contactlensdragers en symptomatische niet contactlensdragers duidelijk meer LWE vertonen.
LWE hoort niet bij de best voorspellende test om droge ogen tijdig te kunnen diagnosticeren.

ABSTRACT

Purpose: When in dry eye symptoms no clinical findings are found, there is often a defect of the upper eyelid observed. The purpose of this study is to find a relationship between a defect of the lid wiper in symptomatic and asymptomatic participants with and without contactlenses. In addition, there's also searched if lid wiper epitheliopathy (LWE) is a clinical test to diagnose dry eyes in time.

Method: The articles used for this study are since 2002. Research into LWE in contact lens wearers and non-contact lens wearers, symptomatic and asymptomatic. The research is performed by everting the upper eyelid and assessment with different dyes. The articles which assess the Marx's line are not used because it's more posteriorly than the lid wiper. The articles about Upper Member Margin Staining were not used because this term is only mentioned by one author.

Results: In the contactlens group showed the symptomatic group 80% LWE, the asymptomatic 13% (Korb et al. 2002). LWE in symptomatic contactlens wearers 66.8%, 32% asymptomatic contact lens wearers, dry eye group 48%, control group 18% (Yeniad et al. 2010). In the dry eye symptomatic group showed 76% LWE against 12% in the asymptomatic (Korb et al. 2005). The symptomatic group showed 88% LWE against 16% in the asymptomatic (Pult et al. 2010).

Conclusion: The literature study showed that symptomatic contactlens wearers and non-symptomatic contact lens wearers exhibit significantly more LWE.

LWE does not belong to the best predictive test to diagnose dry eyes in time.

INLEIDING

Van de volwassen populatie die een oculair onderzoek ondergaan, zijn droge ogen regelmatig de hoofdklacht *(*Korb et al. 2005). Droge ogen is ook een veel voorkomende klacht bij contactlensdragers. Het dragen van contactlenzen is de laatste jaren wereldwijd enorm toegenomen, waardoor je klachten van droge ogen (bij contactlensdragers) regelmatig tegen kunt komen tijdens een oculair onderzoek. Klachten van droogte met als gevolg discomfort bij zachte contactlenzen is een veel voorkomende oorzaak om te stoppen met het dragen van contactlenzen. In Engeland stopt 52% en in de Verenigde Staten zelfs 73% met het dragen van contactlenzen door discomfort (Pult et al. 2009).

Verscheidene mensen vertonen klachten van droge ogen, zonder dat er waarneembare klinische bevindingen zijn gevonden. Wanneer de klinische testen geen positieve uitkomsten van de droogte klachten vertoonden, kleurde bij sommige van deze personen wel de marginale rand van het bovenste ooglid aan met verschillende kleurstoffen (Korb et al. 2005).

Korb et al. heeft in 2002 in zijn gepubliceerde artikel een naam gegeven aan dat gedeelte van de marginale conjunctiva van het bovenste ooglid, dat over de oogbol veegt. Door dit vegende effect wordt de traanfilm over het oogoppervlak verspreid. Omdat er geen specifieke anatomische naam is voor het vegende effect geeft hij dit deel van het bovenooglid de naam: lid wiper (figuur 3).

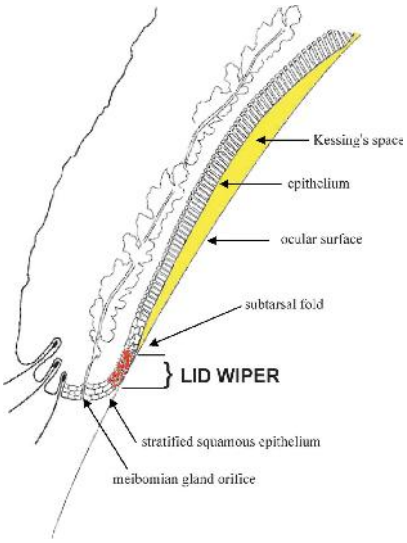

De aankleuring van de lid wiper wordt met verschillende kleurstoffen aangetoond en duidt op een beschadiging van het weefsel, ook wel bekend als lid wiper epitheliopathy. Nadere uitleg over het gebruik van verschillende kleurstoffen zal later in het artikel worden besproken. We willen ons in dit onderzoek vooral richten op onderzoeken bij zowel zachte contactlensdragers en niet contactlensdragers met en zonder klachten van droge ogen.

Figuur 3. Het contactgebied tussen de lid wiper en het oculaire oppervlak (Korb et al. 2010).

Onze hoofdvraag luidt als volgt:
Komt lid wiper epitheliopathy in het algemeen voor bij droge ogen of wordt het veroorzaakt door zachte contactlenzen?

Om tot een beter antwoord te komen op de hoofdvraag, luiden onze deelvragen als volgt:

1) Wat is lid wiper epitheliopathy?
2) Met welke kleurstof is lid wiper epitheliopathy het best te diagnosticeren?
3) Wat is het voorkomen van lid wiper epitheliopathy bij zachte contactlensdragers zowel asymptomatisch als symptomatisch?
4) Wat is het voorkomen van lid wiper epitheliopathy bij niet contactlensdragers zowel asymptomatisch als symptomatisch?
5) Hoort lid wiper epitheliopathy bij de best voorspellende test om droge ogen tijdig te kunnen diagnosticeren?

MATERIAAL EN METHODE

Beschrijving van het onderzoeksontwerp

De keuze om tot het onderwerp lid wiper epitheliopathy te komen en dit te gaan onderzoeken is ontstaan naar aanleiding van een lezing door dhr. Noël A. Brennan uit Australië te Nijkerk (september 2010). In deze lezing sprak hij over contactlenzen en droge ogen met als bevinding lid wiper epitheliopathy. Na deze lezing hebben we contact gehad met onze contactlensdocente M. Kanters. Zij gaf aan dat lid wiper epitheliopathy een recent onderwerp is en dat er in de afgelopen jaren onderzoek naar gedaan is. Omdat er over lid wiper epitheliopathy nog relatief weinig gepubliceerd is, werd onze interesse gewekt om de tot nu toe verkregen resultaten met elkaar te gaan vergelijken.

Materiaalverzameling

Inclusie criteria:
Full-tekst artikelen en niet ouder dan 2002. Onderzoek wordt gedaan naar lid wiper epitheliopathy bij contactlensdragers en niet contactlensdragers, zowel symptomatisch als

asymptomatisch. De artikelen die de Marx's line beschrijven hebben we opgenomen in het onderzoeksartikel om nadere uitleg te kunnen geven wat de Marx's line inhoudt.

Exclusie criteria:

De artikelen die ingaan op de beoordeling van de Marx's line hebben we niet gebruikt voor de afbakening van ons onderzoeksonderwerp. Dit omdat de Marx's line meer posterior gelegen ligt op de bovenste ooglidrand en voor als nog niet bekend is of deze contact maakt met het oogoppervlak (figuur 4).

Artikelen over upper lid margin staining hebben we niet gebruikt omdat deze term maar door één auteur vermeld wordt (Varikooty et al. 2008). Upper lid margin staining zou een andere term kunnen zijn voor lid wiper epitheliopathy, maar dit is nog niet aangetoond met wetenschappelijk onderzoek (figuur 5a en 5b).

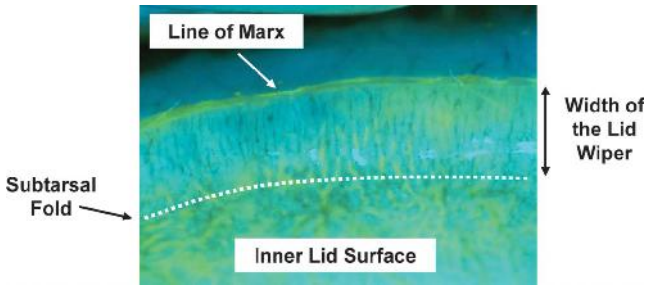

Figuur 4. Aankleuring van de Marx's lijn d.m.v. fluoresceïne. De breedte van de lijn werd gegradeerd als 0,10 ± 0,09 mm (Korb et al. 2010).

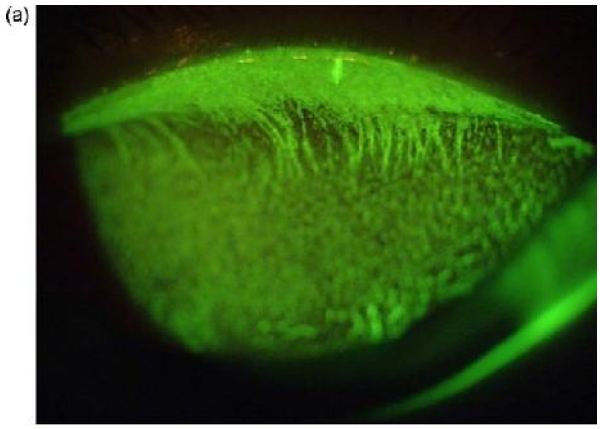

Figuur 5a. Veerachtige verlenging op de tarsale plaat, met fluoresceïne. De hoek van de verlengingen liggen 90 graden ten opzichte van subtarsale vouwen. Het lid wiper gebied is te zien als een dikke horizontale band van staining van nasaal naar temporaal.

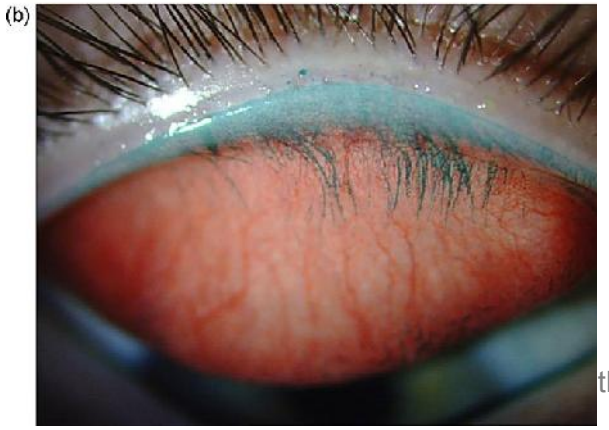

Figuur 5b. Veerachtige verlenging op de tarsale plaat, met lisamine groen. De hoek van de verlengingen liggen 90 graden ten opzichte van subtarsale vouwen. Het lid wiper gebied is te zien als een dikke horizontale band van staining van nasaal naar temporaal.

Voor het vinden van onze benodigde literatuur hebben we gezocht in Pubmed, geopend op 08-02-2011:

Zoekterm	Hits	Gevonden artikelen	Gebruikte artikelen: 1e auteur + Jaartal
Lid Wiper Epitheliopathy (LWE)	12	Pult 2011	Berry 2008
		Yeniad 2010	Korb 2002
		Korb 2010	Korb 2005
		Pult 2009	Korb 2010
		Shiraishi 2009	Pult 2008
		Yan 2008	Pult 2009
		Berry 2008	Pult 2011
		Pult 2008	Yeniad 2010
		Mc Monnies 2007	
		Hinkle 2006	
		Korb 2005	
		Korb 2002	
LWE [and] Dry Eye	8	Pult 2011	Korb 2010
		Yeniad 2010	Pult 2008
		Korb 2010	Pult 2009
		Pult 2009	Pult 2011
		Shiraishi 2009	Yeniad 2010
		Yan 2008	
		Berry 2008	
		Pult 2008	
LWE [and] Contact Lenses	4	Yeniad 2010	Pult 2008
		Pult 2009	Pult 2009
		Berry 2008	Yeniad 2010
		Pult 2005	
Upper Lid Margin Staining	5	Varikooty 2008	
		Monga 2008	
		Doughty 2004	

		Ti 2001	
		Donnenfeld 1994	
Marx's line	7	Korb 2010	Korb 2010
		Korb 2010	
		Tong 2010	
		Shaw 2010	
		Doughty 2004	
		Donald 2003	
		Norn 1985	

Tabel 1. Zoektermen en relevante artikelen voor het onderzoek.

Daarnaast hadden we wat vragen over de verschillende termen, lid wiper epitheliopathy, Marx's line en upper lid margin staining, waarvoor we e-mailcontact hebben gehad met:
Blackie C.A. (2011) Citaat van mondelinge uitspraak. Korb Associates and Tear Science.

De boeken die we gehanteerd hebben:
Contact Lens Complications van Nathan Efron, blz. 42, 43, 63 en 112.

Onderzoeksmethode:
Korb et al. 2002 en Korb et al. 2005 voeren het onderzoek naar lid wiper epitheliopathy uit met een 40-µL druppel van 2% fluoresceïne welke wordt gedruppeld met gebruik van een ultra micro digitaal pipet. Deze wordt gedruppeld in de inferiore fornix van het rechteroog. Na deze druppel wordt vijf minuten gewacht voor de tweede 40-µL druppel van 2% fluoresceïne gedruppeld wordt. Tijdens deze vijf minuten mag er niet in de ogen worden gewreven. Een minuut na het druppelen van de tweede druppel wordt het bovenste ooglid naar buiten gedraaid. Het gebied van de lid wiper wordt bekeken met de spleetlamp, vergroting van 16x, kobalt blauw filter en lichtsterkte van 7,5 V. Het bovenste ooglid wordt weer terug gebracht in anatomische positie. Vervolgens wordt er in het rechteroog door middel van strip rose bengaal gedruppeld in de inferiore fornix. Twee druppels van 50-µL worden toegediend met een tussenpoos van 5 minuten. Bovenste ooglid wordt omgeklapt en beoordeeld met spleetlamp met wit en roodlicht en lichtsterkte van 5 V.

Door Korb et al. 2010, Pult et al. 2008, Pult et al. 2009 en Pult et al. 2011 wordt onderzoek naar lid wiper epitheliopathy, uitgevoerd met fluoresceïne en lisamine groen. Een druppel van 40-µL

met een niet geconserveerde mix van gelijk volume van 2% fluoresceïne en 1% lisamine groen in de inferiore fornix gedruppeld van beide ogen. Na vijf minuten wordt er een tweede druppel toegediend van dezelfde kleurstofcombinatie. Na een minuut wordt het bovenste ooglid omgeklapt en beoordeeld met de spleetlamp met een vergroting van 18x (figuur 6).

Bij Yeniad et al. 2010 wordt het onderzoek naar lid wiper epitheliopathy als volgt uitgevoerd; 0,45% fysiologische zoutoplossing wordt op een fluoresceïne strip aangebracht en in de inferiore fornix gedruppeld, drie minuten later wordt er nog een druppel fluoresceïne toegediend. Na een minuut wordt het bovenste ooglid omgeklapt en de lid wiper wordt beoordeeld. Het bovenste ooglid wordt weer in anatomische positie gebracht. Vervolgens wordt er een rose bengaal strip bevochtigd met 0,45% fysiologische zoutoplossing, na een minuut wordt de lid wiper van het bovenste ooglid opnieuw beoordeeld. Vijf minuten later wordt er lisamine groen beoordeeld volgens dezelfde procedure als fluoresceïne en rose bengaal.

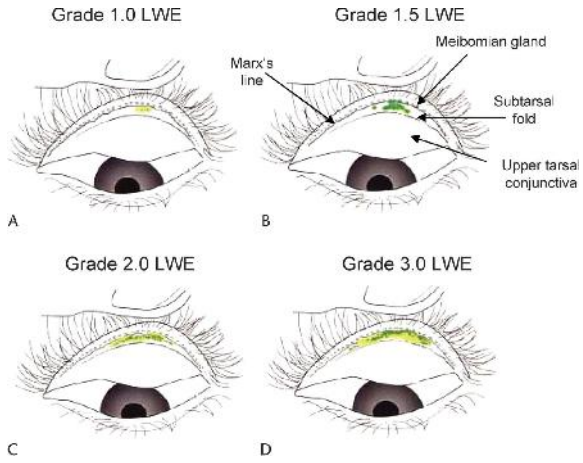

Figuur 6. LWE gediagnosticeerd met fluoresceïne 2% en lisamine groen 1%. (A) Graad 1 LWE. Er was meer aankleuring zichtbaar met fluoresceïne dan met lisamine groen, waardoor deze alleen is gegradeerd op basis van fluoresceïne. (B) Graad 1,5 LWE. Er was meer aankleuring zichtbaar met lisamine groen dan met fluoresceïne, waardoor deze alleen gegradeerd is op basis van lisamine groen. (C) Graad 2 LWE. Er was meer aankleuring zichtbaar met fluoresceïne dan met lisamine groen, waardoor deze alleen gegradeerd is op basis van fluoresceïne. (D) Graad 3 LWE. Er was meer aankleuring zichtbaar met fluoresceïne dan met lisamine groen, waardoor deze alleen gegradeerd is op basis van fluoresceïne. (Korb et al. 2010).

Werving van patiënten in de patiënten onderzoeken:

Auteur + jaartal	Aantal	Manier van werving	Inclusie criteria	Exclusie criteria	Akkoord deelname	Ingelicht onderzoek
Pult 2009	33	Onwillekeurig aan de hand van de CLDEQ.	Mensen die niet eerder contactlenzen hebben gedragen.	Sjögren syndroom, reuma, diabetes, recente oculaire infectie, hooikoorts, oculaire operatie in verleden, medicatie die het oculaire oppervlak verandert, zwangerschap.	Ja	Ja
Korb 2002	105	Onwillekeurig aan de hand van een deel van de SPEED vragenlijst.	Minimaal 1 jaar contactlens dragen, normale oculaire status (visus 20/40, heldere cornea, normale oogleden, normale traanpunten), mogelijkheid tot ooglid omklappen en toedienen van kleurstoffen.	Oculaire of systemische ziektes die de traanfilm beïnvloeden. Symptomen van droogte, korreligheid, pijn, branderig (zonder contactlenzen), conjunctivale abnormaliteiten, conjunctivitis, huidige oculaire infecties, gebruik van oculaire medicatie, oculaire operaties, anisometropie >3 dpt, astigmatisme >2,50 dpt.	NB	NB
Korb 2010	100	Onwillekeurig aan de hand van de SPEED vragenlijst.	Symptomatische groep; >10 SPEED vragenlijst, BUT <5 sec., ≥ graad 1 corneale en conjunctivale staining, Schirmer ≤5 mm. Asymptomatisch; ≤1 SPEED vragenlijst, afwezigheid van corneale en conjunctivale staining, Schirmer >10 mm,	Oculaire infectie of medicatie in de afgelopen maand, gebruik van traanpreparaten gedurende dag van onderzoek, contactlenzen of oogdruppels 3 dagen voor het onderzoek, oculaire operatie, abnormaliteit van de knipperslag, ooglidaandoening.	Ja	Ja
Pult 2011	47	Optometrie praktijk in Duitsland, cliënten die eerder geen contactlenzen hebben gedragen.	Mensen die niet eerder contactlenzen hebben gedragen.	Sjögren syndroom, reuma, diabetes, recente oculaire infectie, hooikoorts, oculaire operatie in verleden, medicatie die het oculaire oppervlak verandert, zwangerschap.	Ja	Ja

Auteur + jaartal	Aantal	Manier van werving	Inclusie criteria	Exclusie criteria	Akkoord deelname	Ingelicht onderzoek
Pult 2008	61	Contactlensdragers aan de hand van de CLDEQ vragenlijst ingedeeld in een symptomatische en in een asymptomatische groep.	Zachte maandlenzen (watergehalte 24-62%) welke minimaal 6 maanden gedragen. En minimaal 3 weken achter elkaar voor het onderzoek.	Lenzen met hoger watergehalte, oculaire of systemische pathologie met allergisch effect op de conjunctiva, Sjögren syndroom, reuma, diabetes, recente oculaire infectie, hooikoorts, oculaire operatie in verleden, medicatie die het oculaire oppervlak verandert, zwangerschap.	Ja	Ja
Korb 2010	191	Onwillekeurig, cliënten die wel en niet contactlenzen dragen.	Mogelijkheid tot het aanbrengen van fluoresceïne en omklappen van het bovenste ooglid.	Aziatische afkomst, actieve pathologie van het voorste oogsegment, duidelijke afwijkingen of misvormingen van het ooglid, strabisme > 20 prisma.	Ja	Ja
Korb 2005	100	Onwillekeurig aan de hand van de SPEED vragenlijst.	Leeftijd van 21-70 jaar, FBUT ≥ 10sec, Schirmer ≥ 10mm, geen corneale staining na druppellen van fluoresceïne, normale oculaire status (visus 20/40, heldere cornea, normale oogleden, normale traanpunten), mogelijkheid tot ooglid omklappen en het toedienen van kleurstoffen.	Oculaire of systemische aandoeningen die de traanfilm beïnvloeden, conjunctivale abnormaliteiten, conjunctivitis, recente oculaire ontsteking, medicatie behandeling, traanpreparaten gedurende 2 uur voor het onderzoek, oculaire zalf 3 dagen voor het onderzoek, gebruik van contactlenzen gedurende afgelopen 6 maanden, oculaire operatie, ODS anisometropie >3dpt en ODS astigmatisme >2,75.	Ja	Ja
Yeniad 2010	155	Onwillekeurig aan de hand van de SPEED en OSDI vragenlijst.	Leeftijd van 21-60 jaar, best gecorrigeerde visus van > 20/25, geen oculaire operatie of trauma, heldere cornea, normale traanpunten.	Oculaire of systemische aandoeningen van invloed op het oogoppervlak, huidig gebruik van topicale en systemische medicatie die de traanfilm verandert, conjunctivale afwijkingen.	Ja	Ja

Tabel 2. Werving van patiënten in de patiënten onderzoeken.

De verschillende vragenlijsten die zijn gehanteerd tijdens het onderzoek naar lid wiper epitheliopathy om te bepalen in welke groep de deelnemers geplaatst kunnen worden:

OSDI: Ocular Surface Disease Index. Symptomen zijn geëvalueerd aan de hand van de OSDI. De OSDI bestaat uit 12 vragen welke droge ogen symptomen meten, allemaal te scoren van 0 tot 4, met een maximum van 48 punten. De score van de patiënt kan zijn een minimum van 0 (OSDI score 0) en een maximum van 48 (OSDI score 1). Een score van ≥25 wordt als klinisch significant beschouwd en heeft een samenhang met droge ogen. De score is berekend met gebruik van de OSDI formule: OSDI = (som van de scores) x 25 / aantal beantwoorde vragen.

CLDEQ: Contact Lens Dry Eye Questionnaire. Deze vragenlijst wordt gebruikt om patiënten in de juiste groep te plaatsen; een symptomatische of asymptomatische groep gedurende het dragen van contactlenzen. De eerste vraag heeft betrekking op discomfort (het voorkomen maal de gemiddelde intensiteit) en vraag twee heeft betrekking op droogte, om zo de symptomen te kunnen monitoren.

SPEED: Standaard Patiënt Evaluation of Eye Dryness. De mogelijke scores bij deze vragenlijst zijn van 0 tot 25 punten. De SPEED stelt de vraag of de patiënt ervaring heeft met droogte, korreligheid of krassend gevoel, pijnlijk of geïrriteerd en branderig of waterig in de afgelopen 72 uur of in de afgelopen 3 maanden. De frequentie en de hevigheid van de symptomen wordt geclassificeerd. Patiënten met een score van meer dan 10 punten vallen binnen de symptomatische groep. Patiënten met een score van 0 of 1 vallen binnen de asymptomatische groep. Patiënten met een totale score van 2 tot 9 punten vallen buiten beide groepen en nemen geen deel aan het onderzoek.

RESULTATEN

Deelvraag 1: Wat is lid wiper epitheliopathy?

Lid wiper epitheliopathy wordt veroorzaakt door mechanisch trauma van de marginale conjunctiva van het bovenste ooglid en het oculaire oppervlak tijdens knipperen. Het aantal knipperslagen per individu is gemiddeld 12-20 slagen per minuut (Wolkoff et al. 2005). Als gevolg van het mechanisch trauma ontstaat er onvoldoende smering tussen het grensvlak van de lid wiper en het oculaire oppervlak (Korb et al. 2005) (figuur 7).

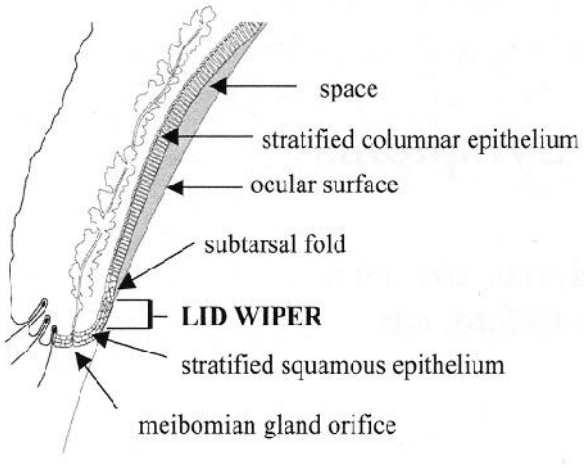

Figuur 7. Het contactgebied tussen de lid wiper en het oculaire oppervlak (Korb et al. 2005).

Doordat de dikte van de traanfilm is onvolledig, wordt de lid wiper blootgesteld aan mechanisch trauma gedurende een knipperbeweging (Pult et al. 2008). Door deze onvoldoende smering raakt het oogoppervlak geïrriteerd en de cliënt of patiënt geeft aan klachten van droogte te ervaren (Noël Brennan (2010), Nijkerk).

De samenstelling van de traanfilm kan van invloed zijn op de mate van beschadiging van de lid wiper. Een gezonde traanfilm is in drie lagen te verdelen;

1. De anterior gelegen lipide laag, geproduceerd door de klieren van Meibom. De functie van lipide is verdamping van de traanfilm voorkomen.
2. De middelste laag van de traanfilm is de waterlaag geproduceerd door de traanklieren, met als voornaamste functie het wegspoelen van debris.
3. De posterior gelegen mucinelaag welke wordt geproduceerd door de Gobletcellen en de klieren van Moll. De functie van de mucine laag is dat deze het epitheliale oppervlak meer hydrofiel maakt. Hydrofiel wil zeggen meer water aantrekken, waardoor het epitheel oppervlak beter bevochtigd kan worden door water (Efron 2004; blz 42 en 43).

Mucine is de beschermer van de het oculair oppervlak (Berry et al. 2008) door verandering in de kwaliteit en compositie kan dit de traanfilm doen veranderen. Deze verandering kan er voor zorgen dat het comfort bij het dragen van contactlenzen afneemt waardoor droogte klachten worden veroorzaakt.

<u>Deelvraag 2: Met welke kleurstof is lid wiper epitheliopathy het best te diagnosticeren?</u>
De kleurstoffen die worden gebruikt om lid wiper epitheliopathy vast te kunnen stellen zijn fluoresceïne, rose bengaal en lisamine groen.

Nathan Efron publiceerde in zijn boek Efron 2007 de werking van de kleurstoffen (figuur 8).

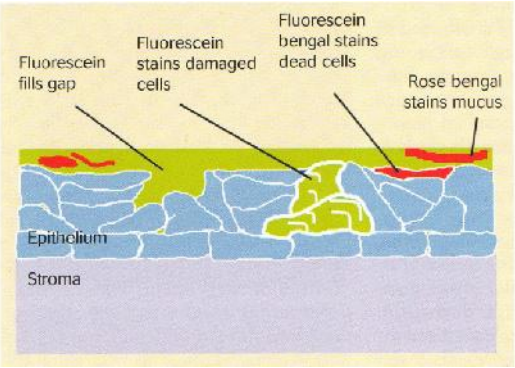

Figuur 8. Werking van fluoresceïne en rose bengaal kleuring op het corneale epitheel (Efron 2004).

- Fluoresceïne natrium kleurt de traanfilm aan, vult holtes en laat zo dus ‘ontbrekende’ cellen zien.
- Rose bengaal kleurt dode cellen en mucine aan. Het vertoont de afwezigheid van mucine op het oogoppervlak door aankleuring van normaal oppervlakte weefsel dat niet beschermd wordt door mucine.
- Lisamine groen kleurt verslechterde cellen, dode cellen en mucine aan. Voor de patiënt is lisamine groen is beter verdraagbaar dan rose bengaal.

Met betrekking tot het aankleuren van de lid wiper met kleurstoffen zijn er de volgende resultaten gepubliceerd; In het artikel van Korb et al. 2002, kleurt 40% van graad één lid wiper epitheliopathy (n=15) aan met fluoresceïne, 40% met rose bengaal en 20% met beide kleurstoffen. Van de deelnemers met graad twee lid wiper epitheliopathy (n=13) kleurt 23% aan met fluoresceïne, 8% met rose bengaal en 69% kleurt met beide. Van de deelnemers met graad drie lid wiper epitheliopathy (n=6) kleurt 23,5% aan met fluoresceïne, 20,5% met rose bengaal en 56% met beide (grafiek 1).

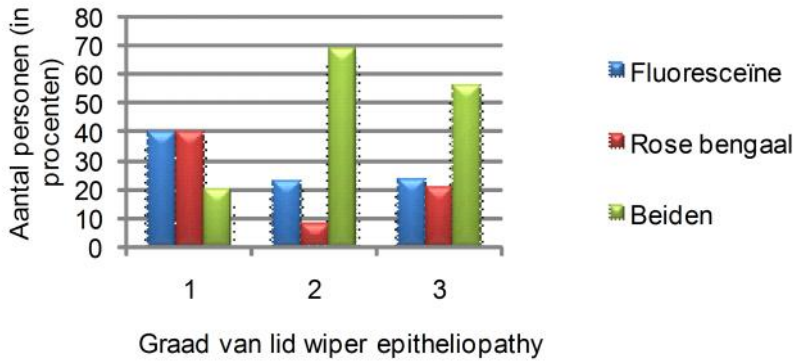

Grafiek 1. Aankleuring van lid wiper epitheliopathy bij contactlensdragers.

In het artikel van Korb et al. 2005 vertoond 76% van de symptomatische groep (n=50) lid wiper epitheliopathy. Binnen de symptomatische groep kleurt de lid wiper bij 34% van de deelnemers aan met fluoresceïne, 16% met rose bengaal en 50% met beide. 12% van de asymptomatische groep heeft lid wiper epitheliopathy, waarbij 50% aankleurt aan met fluoresceïne, 17% met rose bengaal en 33% met beide kleurstoffen (grafiek 2).

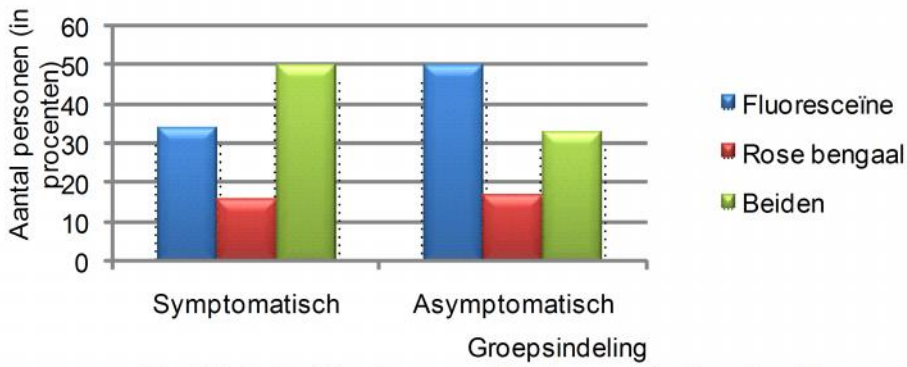

Grafiek 2. Aankleuring van lid wiper epitheliopathy bij asymptomatische en symptomatische contactlensdragers.

In het artikel van Yeniad et al. 2010 vertoond 66,8% van de symptomatische groep zachte contactlensdragers (n=42) lid wiper epitheliopathy. Daarvan kleurt 66,8% aan met fluoresceïne, 61,2% met lisamine groen en 59,1% met rose bengaal. Van de asymptomatische zachte contactlensdragers (n=27) vertoont 32% lid wiper epitheliopathy, waarvan 32% aankleurt met fluoresceïne, 38,7% met lisamine groen en 40,8% met rose bengaal. Van de droge ogen groep (n=46) vertoont 48% lid wiper epitheliopathy, waarvan 48% aankleurt met fluoresceïne, 39,4%

met lisamine groen en 42,7% met rose bengaal. Van de controle groep (n=40) vertoont 18% lid wiper epitheliopathy, waarvan 8% aankleurt met fluoresceïne, 9% met lisamine groen en 11% met rose bengaal (grafiek 3).

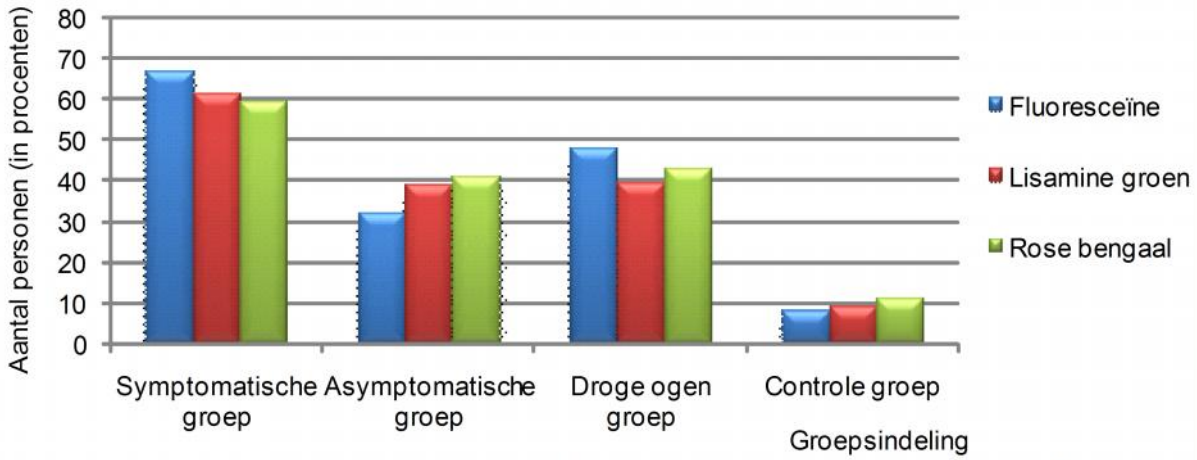

Grafiek 3. Aankleuring van de lid wiper epitheliopathy bij asymptomatische en symptomatische contactlensdragers,droge ogen groep en controle groep.

<u>Deelvraag 3: Wat is het voorkomen van lid wiper epitheliopathy bij zachte contactlensdragers, bij zowel asymptomatische als symptomatische deelnemers?</u>

Het artikel van Korb et al. 2002 is het eerst gepubliceerde onderzoek naar lid wiper epitheliopathy waarin duidelijk wordt dat 80% van de symptomatische groep (n=30) lid wiper epitheliopathy laat zien. Onder symptomatisch wordt verstaan oculaire symptomen van droogte zoals korreligheid of kriebelend; pijnlijk of irritatie; branderig of waterig, die optraden binnen de eerste vier uur bij het dragen van goed passende zachte contactlenzen. Onder asymptomatisch wordt verstaan het dagelijks dragen van de contactlenzen gedurende een periode van twaalf uur of meer zonder droge ogen symptomen zoals hierboven geciteerd. De gradering van lid wiper epitheliopathy binnen de asymptomatische groep; 26,6% graad 1, 36,6% graad 2 en 1% graad 3 (grafiek 1). Daarentegen vertoont de asymptomatische groep (n=75) maar 13% lid wiper epitheliopathy, waarbij de gradering als volgt is: 9% graad 1, 3% graad 2 en 1% graad 3 (grafiek 4). De verschillen tussen de symptomatische en asymptomatische groep is significant ($P<0.0001$). Tijdens het onderzoek zijn de kleurstoffen fluoresceïne en lisamine groen gebruikt (figuur 9, figuur 10, figuur 11).

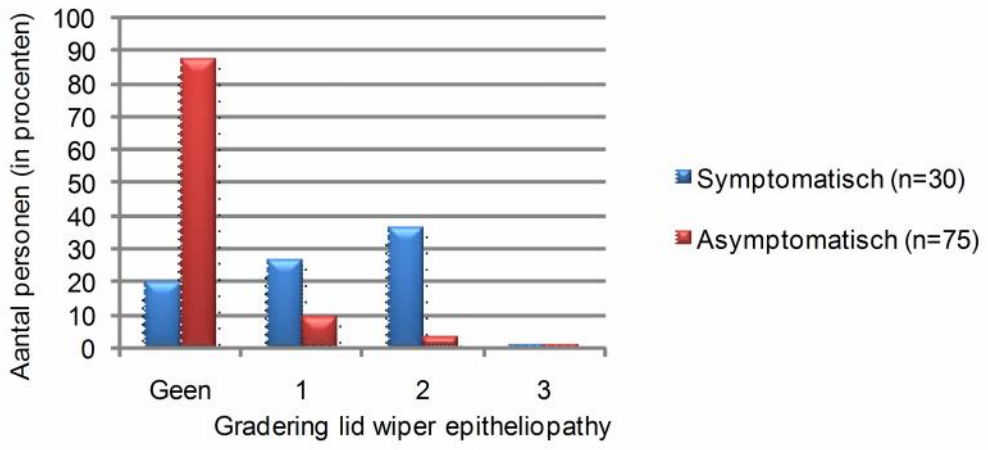

Grafiek 4. Voorkomen van lid wiper epitheliopathy bij contactlensdragers.

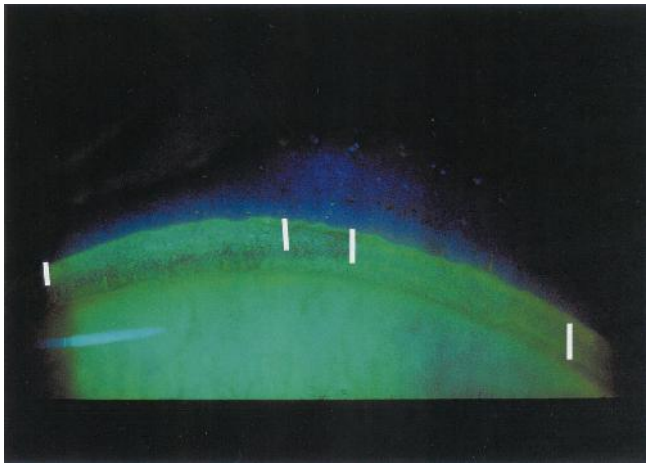

Figuur 9. Lid Wiper Epitheliopathy graad 2 (tussen de witte strepen), aangekleurd met fluoresceïne (Korb et al. 2002).

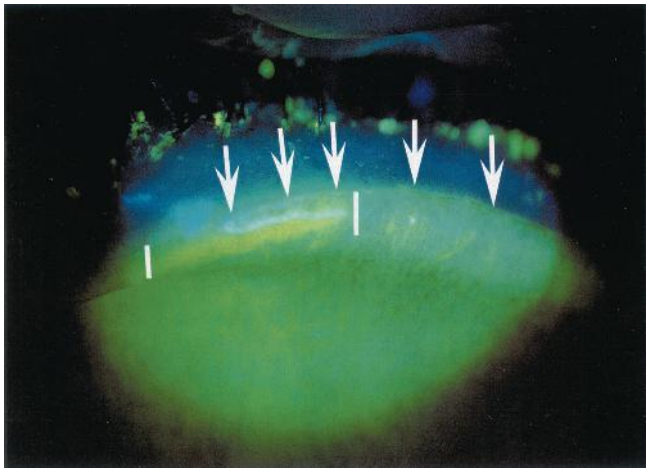

Figuur 10. Lid Wiper Epitheliopathy graad 3 (tussen de 2 witte strepen) en Marx's line (aangegeven met de witte pijlen, aangekleurd met fluoresceïne) (Korb et al. 2002).

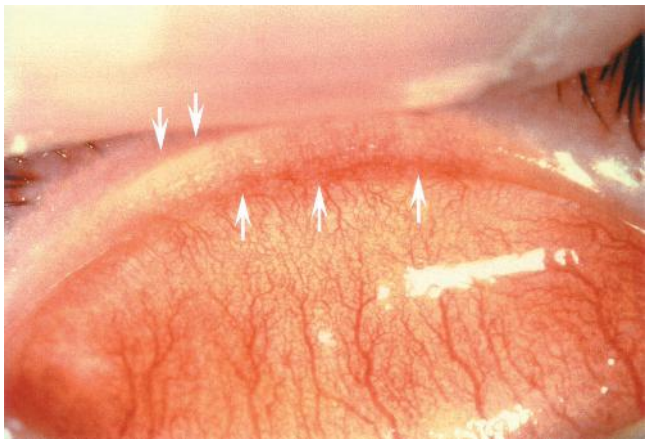

Figuur 11. Lid Wiper Epitheliopathy zonder fluoresceïne aankleuring. Lid Wiper posterior van de Meibom kliertjes (bovenste pijlen), subtarsale vouwen (onderste pijlen) (Korb et al. 2002).

In het artikel van Yeniad et al. 2010 worden symptomatische en asymptomatische contactlensdragers, een droge ogen groep en een controlegroep met elkaar vergeleken. Van de symptomatische contactlensdragers (n=42) vertoont 66,8% lid wiper epitheliopathy waarvan; 36,6% graad 1, 20% graad 2 en 10,2% graad 3. Van de asymptomatische contactlensdragers (n=27) heeft 32% lid wiper epitheliopathy waarvan, 21% graad 1, 11% graad 2 en 0% graad 3. Van de droge ogen groep (n=46) heeft 48% lid wiper epitheliopathy waarvan 28% graad 1, 19% graad 2 en 1 % graad 3. Van de controlegroep (n=40) heeft maar 18% lid wiper epitheliopathy waarvan 8% graad 1, 0% graad 2 en 3 (grafiek 5).

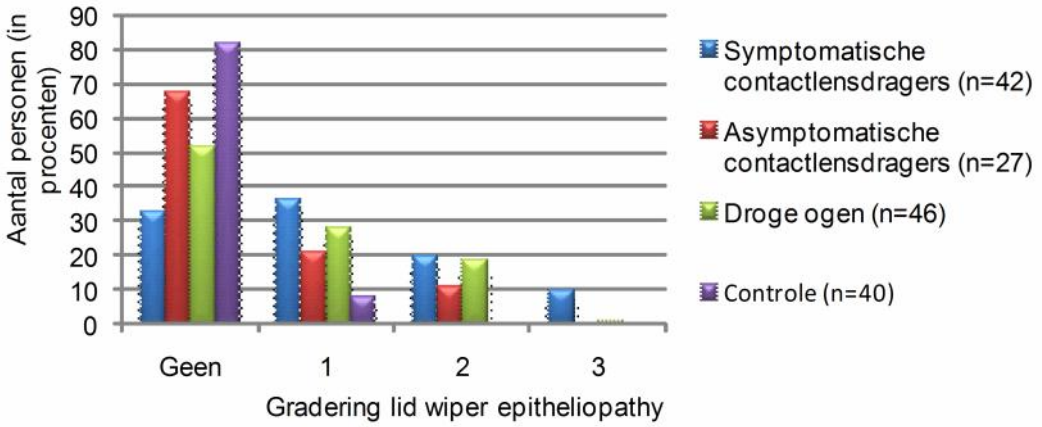

Grafiek 5. Voorkomen van lid wiper epitheliopathy bij symptomatische en asymptomatische contactlensdragers, droge ogen groep en controle groep.

Deelvraag 4: Wat is het voorkomen van lid wiper epitheliopathy bij niet contactlensdragers, bij zowel asymptomatische als symptomatische deelnemers?

In het artikel van Korb et al. 2005 wordt het voorkomen van symptomen van droge ogen onderzocht in twee groepen; een symptomatische en asymptomatische groep. Bij de symptomatische groep (n=50) vertoont 76% lid wiper epitheliopathy waarvan; 44% graad 1, 22% graad 2, 10% graad 0. De asymptomatische groep (n=50) vertoont 12% lid wiper epitheliopathy waarvan; 8% graad 1, 4% graad 2, 0% graad 3 (grafiek 6). De verschillen tussen de twee groepen zijn significant, P=0.0001. Lid wiper epitheliopathy is zes keer meer aanwezig bij de symptomatische groep dan bij de asymptomatische groep (p=0.0001).

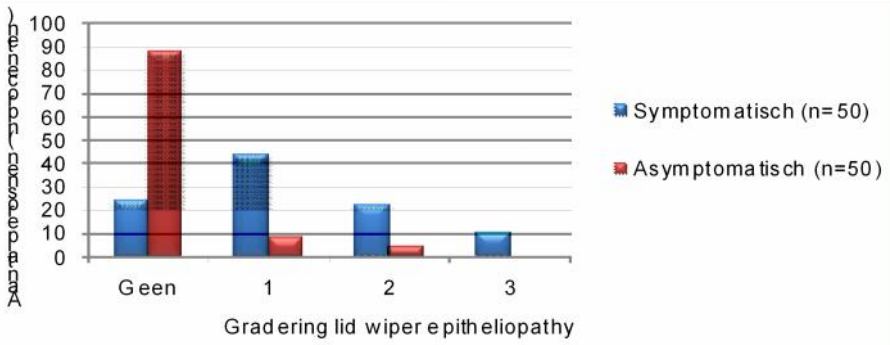

Grafiek 6. Voorkomen van lid wiper epitheliopathy bij asymptomatische en symptomatische personen met droge ogen.

Verder onderzoek naar symptomen en tekenen van droge ogen wordt gedaan in het artikel van Korb et al. 2010. Hier wordt een symptomatische groep vergeleken met een asymptomatische groep. Bij de symptomatische groep (n=50) vertoont 88% lid wiper epitheliopathy waarvan 22% graad 1, 46% graad 2 en 20% graad 3. Van de asymptomatische groep (n=50) vertoont maar 16% lid wiper epitheliopathy waarvan; 14% graad 1, 2% graad 2 en 0% graad 3 (grafiek 7) (figuur 12, figuur 13, figuur 14).

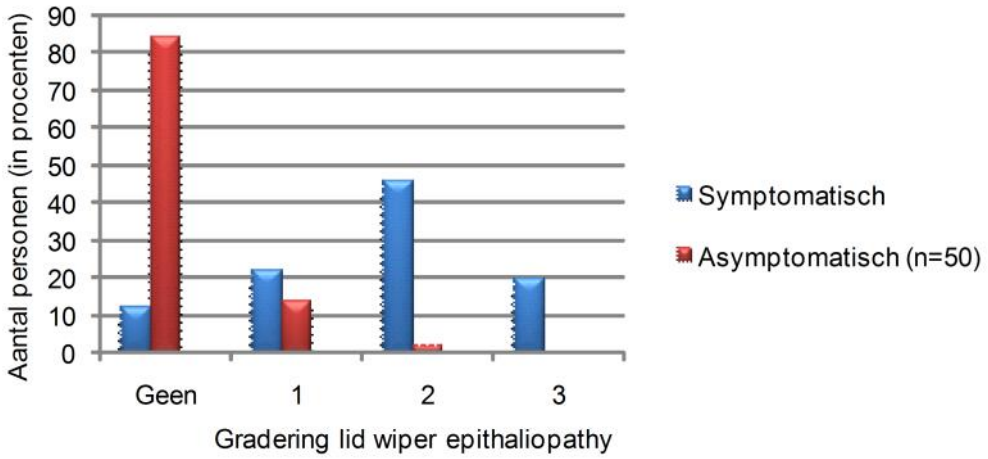

Grafiek 7. Voorkomen van lid wiper epitheliopathy bij asymptomatische en symptomatische personen met droge ogen.

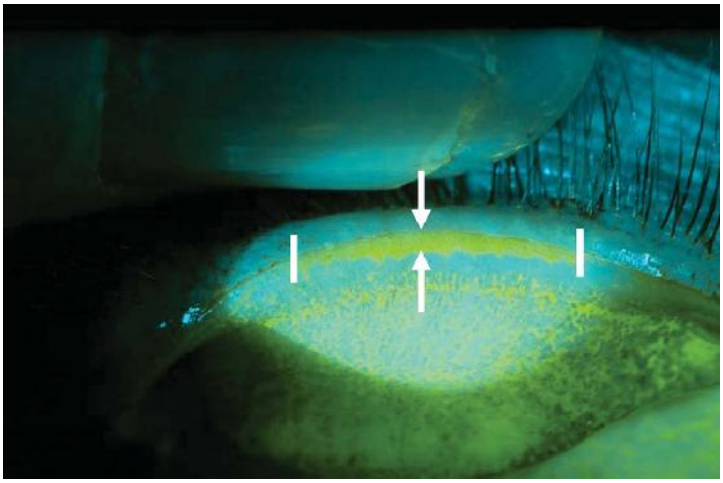

Figuur 12. Lid wiper epitheliopathy graad 2 met fluoresceïne en lisamine groen. Horizontale lengte van de staining is 10 mm (graad 3), saggitale hoogte van 1/3 van de LW (graad 1). Daardoor een gemiddelde lid wiper epitheliopathy graad 2. (Korb et al. 2010).

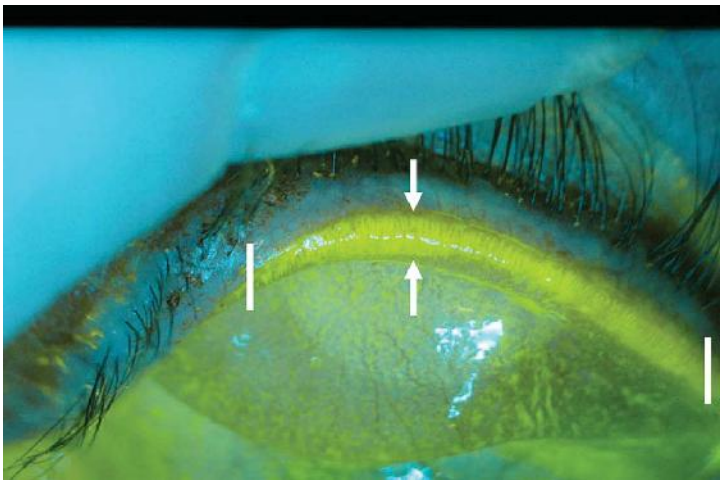

Figuur 13. Lid wiper epitheliopathy graad 3 met fluoresceïne en lisamine groen. Horizontale lengte van de staining is 10 mm (graad 3), saggitale hoogte van 75-100% (Graad 3). Daardoor een gemiddelde lid wiper epitheliopathy graad 3. (Korb et al. 2010).

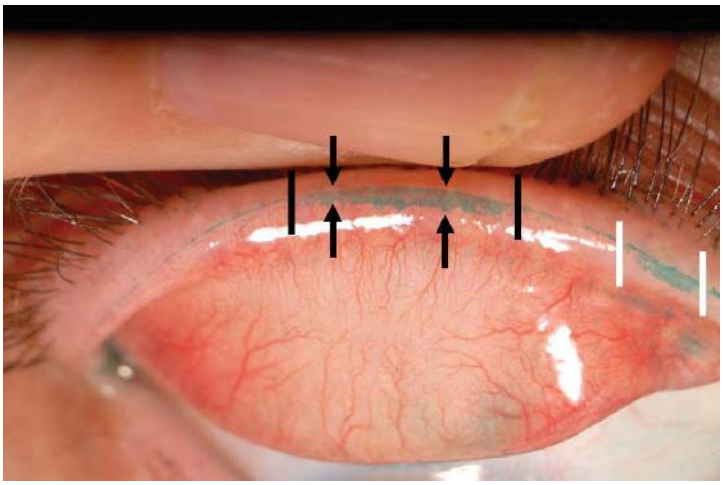

Figuur 14. Lid wiper epitheliopathy graad 2 met fluoresceïne en lisamine groen na druppelen van fysiologische zoutoplossing (voor meer contrast). Horizontale lengte van de staining is 10 mm (graad 3), saggitale hoogte van 50% tot minder dan 10% (Graad 1). Daardoor een gemiddelde lid wiper epitheliopathy graad 2. (Korb et al. 2010).

Deelvraag 5: Hoort lid wiper epitheliopathy bij de best voorspellende test om droge ogen tijdig te kunnen diagnosticeren?

In een onderzoeksartikel van Pult et al. 2008 wordt onderzoek gedaan naar het succesvol aanmeten van passende zachte contactlenzen en de mogelijkheden om contactlens discomfort te voorspellen door verschillende klinische testen uit te voeren. Testen zoals pre-lens BUT, limbale en bulbaire hyperaemie, corneale staining, LIPCOF, LIPCOF Sum (het gemiddelde tussen de temporale en nasale LIPCOF), maar ook lid wiper epitheliopathy. Hier wordt een symptomatische (n=23) en asymptomatische (n=38) groep onderzocht. De indeling van de groepen gemaakt volgens de CLDEQ vragenlijst. En zij dragen zachte maandlenzen met een watergehalte van 24-62% ten minste 6 maanden achtereenvolgens. Lid wiper epitheliopathy, temporale en nasale LIPCOF en LIPCOF Sum significant zijn toegenomen bij de symptomatische groep ($p<0.003$).
En ook in het onderzoek van Pult et al. 2009 wordt gekeken naar de best voorspellende testen die vroegtijdige droge ogen zou kunnen voorspellen. 33 nieuwe contactlensdragers kregen hydrogel en silicone hydrogel lenzen aangemeten, waarvan 13 deelnemers geclassificeerd als symptomatisch en 20 als asymptomatisch volgens de CLDEQ. Na de eerste controle droeg men hydrogel contactlenzen en na de derde controle silicone hydrogel contactlenzen. De symptomatische groep (n=13) vertoonde bij de eerste contactlenscontrole een afgenomen NIBUT en toegenomen LIPCOF en OSDI vergeleken met de asymptomatische groep (n=20).

Lid wiper epitheliopathy is significant toegenomen na het dragen van hydrogel contactlenzen, waarbij de eerste contactlenscontrole werd vergeleken met de derde controle. Wilcoxon test $p=0.016$. De best voorspellende testcombinatie welke objectieve en subjectieve testen bevat, lijkt volgens dit onderzoek achtereenvolgens NIBUT, LIPCOF Sum en OSDI.
In het patiëntenonderzoek van Pult et al. 2011 worden 47 gezonde niet contactlensdragers met droge ogen symptomen onderzocht. Significante onderlinge verbanden zijn geobserveerd tussen klinische metingen. Lid wiper epitheliopathy staat significant in relatie met beide temporale en nasale LIPCOF ($0.537 < r < 0.607$, $P < 0.05$). LIPCOF en lid wiper epitheliopathy staan significant in onderling verband met NIBUT en rode draad test ($r > 0.248$, $P<0.001$). NIBUT, traanmeniscus, rode draad test, oculaire tekenen lid wiper epitheliopathy en LIPCOF nemen significant toe bij droge ogen klachten. De best voorspellende test lijkt in dit onderzoek bij niet contactlensdragers van droge ogen symptomen; NIBUT, nasale LIPCOF en LIPCOF Sum.

DISCUSSIE

Lid wiper epitheliopathy is een relatief nieuw onderwerp binnen de oogheelkunde. Mede daardoor zijn er aan de hand van de tot nu toe gedane onderzoeken nog een aantal discussiepunten.

In het onderzoek van Pult et al. 2011 is de onderzoeker niet op de hoogte van de indelingen van de groepen. Dit maakt dat de onderzoeker een blind onderzoek uitvoert. De groepering wordt pas bepaald aan de hand van de resultaten van de OSDI vragenlijst nadat het onderzoek afgerond is. In andere onderzoeken (Pult 2009, Pult 2009, Korb 2002, Korb 2005, Korb 2010, Yeniad 2010) is de indeling van de groepen al gemaakt voordat de lid wiper beoordeeld wordt. Dit maakt dat de onderzoeker (misschien onbewust) een vooroordeel heeft.

In het artikel van Pult et al. 2008 worden er onderzoeken gedaan bij personen met zachte contactlenzen met een watergehalte van 24-62%. Zachte contactlenzen met een watergehalte van meer dan 62% worden uitgesloten van het onderzoek. Ook het onderzoek van Pult et al. 2009 maakt een onderscheid tussen hydrogel en silicone hydrogel lenzen. In het artikel van Yeniad et al. 2010 wordt er gebruik gemaakt van twee verschillende soorten silicone hydrogel

lenzen, maar er wordt niet gemeld welke lenzen dit zijn. De vraag die ons nu nog bezighoudt is of het materiaal van de contactlenzen van invloed is op de mate van lid wiper epitheliopathy. Daarnaast is er tot nog toe geen onderzoek gedaan naar lid wiper epitheliopathy in combinatie met vormstabiele contactlenzen.

Kan de concentratie van de kleurende vloeistof, rose bengaal en lisamine groen (de geïmpregneerde strip), van belang zijn voor het zien van lid wiper epitheliopathy? Het gebruik van een strip geeft niet voor elke deelnemer een gelijke concentratie in het oog. Wanneer deze concentratie te weinig zou zijn is er misschien een mogelijkheid dat lid wiper epitheliopathy niet waargenomen wordt? Of anders gegradeerd zou kunnen worden.
Daarnaast zou het ook zo kunnen zijn dat de duur van de aanwezigheid van de kleurstof op het oog onvoldoende is, waardoor de beschadigde weefsels de vloeistof niet genoeg kunnen absorberen. Of zou het kunnen dat de kleurende vloeistoffen zelf het epitheel beschadigen of een bestaande beschadiging zou kunnen verergeren?

In het onderzoek van Korb et al. 2005 wordt aangegeven dat het onderzoek minimaal 4 uur na het opstaan plaats vond. In alle andere artikelen (zie tabel 2) wordt hierover niets vermeld. Wanneer ontstaat lid wiper epitheliopathy? Kan het zo zijn dat deze beschadiging ’s nachts herstelt en in de loop van de dag ontstaat of verergert?

CONCLUSIE

Lid wiper epitheliopathy is een beschadiging van de lid wiper, deze wordt veroorzaakt door onvoldoende smering tussen de marginale conjunctiva van het bovenste ooglid en het oculair oppervlak.

De voorkeur voor het diagnosticeren van lid wiper epitheliopathy gaat uit naar fluoresceïne en rose bengaal, omdat de werking van rose bengaal en lisamine groen overeen lijkt te komen. De keuze van rose bengaal of lisamine groen wordt gemaakt op basis van het feit dat rose bengaal normaal oppervlakte weefsel aankleurt wat niet beschermd wordt door mucine.

Het voorkomen van lid wiper epitheliopathy bij asymptomatische contactlensdragers is 13% ten opzichte van 80% bij de symptomatische contactlensdragers (Korb et al. 2002). Een

vergelijkbaar resultaat wordt gepubliceerd in het artikel van Yeniad et al. 2010 waar 32% van de asymptomatische contactlensdragers lid wiper epitheliopathy vertoond ten opzichte van 66,8% van de symptomatische contactlensdragers. Hieruit kunnen we concluderen dat symptomatische contactlensdragers meer lid wiper epitheliopathy vertonen.

Bij asymptomatische niet contactlensdragers laat 12% lid wiper epitheliopathy zien tegenover 76% van de symptomatische niet contactlensdragers (Korb et al. 2005). In het artikel van Pult 2010 vertoont 16% van de asymptomatische niet contactlensdragers lid wiper epitheliopathy tegenover 88% van de symptomatische niet contactlensdragers. Dus hieruit kunnen wij concluderen dat symptomatische niet contactlensdragers duidelijk meer lid wiper epitheliopathy vertonen.

In het artikel van Yeniad 2010 wordt naast de contactlensdragers ook een groep gevormd van symptomatische niet contactlensdragers en een controlegroep. Die vertonen achtereenvolgens 48% en 18% lid wiper epitheliopathy.

Lid wiper epitheliopathy hoort niet bij de best voorspellende test om droge ogen tijdig te kunnen diagnosticeren. Pult et al. 2008 laat zien dat bij de symptomatische en asymptomatische contactlensdragers die worden aangemeten met hydrogel en vervolgens zachte silicone hydrogel contactlenzen, waarbij duidelijk lid wiper epithelopathy te zien was en LIPCOF significant toeneemt bij hydrogel contactlenzen.
Volgens Pult et al. 2009 zijn de klinische testen; NIBUT, LIPCOF en OSDI in staat onderscheid te maken tussen later symptomatisch of asymptomatisch contactlenzen dragen. Door middel van deze testen kan men CLIDE (contactlens induced dry eye) voorspellen. En in Pult et al. 2011 wordt de sterkste relatie is gebleken door het combineren van NIBUT met Nasal LIPCOF.

		Hoeveel LWE?	Geen	Graad 1	Graad 2	Graad 3
Contactlensdragers asymptomatisch	Korb et al. 2002	13% (n=75)	87%	9%	3%	1%
	Yeniad et al. 2010	32% (n=27)	68%	21%	11%	0%
Contactlensdragers symptomatisch	Korb et al. 2002	**80% (n=30)**	20%	26,6%	36,6%	1%
	Yeniad et al. 2010	**66,8% (n=42)**	33,2%	36,6%	20%	10,2%
Niet contactlensdragers asymptomatisch	Korb et al. 2005	12% (n=50)	88%	8%	4%	0%
	Pult et al. 2010	16% (n=50)	84%	14%	2%	0%
Niet contactlensdragers symptomatisch	Korb et al. 2005	**76% (n=50)**	24%	44%	22%	10%
	Pult et al. 2010	**88% (n=50)**	12%	22%	46%	20%
	Yeniad et al. 2010	**48% (n=46)**	52%	28%	19%	1%
Controle groep	Yeniad et al. 2010	18% (n=40)	82%	8%	X	X

Tabel 3: Percentage lid wiper epitheliopathy binnen de verschillende groepen.

Hieruit kan worden geconcludeerd dat lid wiper epitheliopathy een bevinding is bij patiënten met klachten van droge ogen. Deze klinische bevinding is een aandoening die niet alleen voorkomt bij mensen met klachten van droge ogen. Bij de asymptomatische groep is lid wiper epitheliopathy wel aanwezig maar in veel mindere mate.

Door het knipperen ontstaat er wrijving van het bovenste ooglid en de oogbol. De dynamische smering van de waterlaag zorgt ervoor dat de traanlaag in stand wordt gehouden (Korb et al. 2010). Het zou kunnen zijn dat de traanfilm verstoord wordt bij mensen met symptomen van

droge ogen. De gevolgen van lid wiper epitheliopathy uit zich in de epitheelcoating van de lid wiper. Mucine van de traanlaag is van belang, voldoende slijm productie door de Gobletcellen en klieren van Moll zorgen voor voldoende smering voor de conjunctiva en cornea en is nodig voor het contactlenscomfort. Afgenomen mucine kwantiteit is geassocieerd met de ernst van lid wiper epitheliopathy en ook LIPCOF (Berry et al. 2008). En dat zou de reden kunnen zijn dat lid wiper epitheliopathy en LIPCOF waar te nemen zijn bij een onvolledige traanfilm kwaliteit.

Onze conclusie luidt dat Lid Wiper Epitheliopathy een gevolg is van een onvolledige traanfilm kwaliteit waardoor de smering tussen het epitheel en het oculair oppervlak niet vloeiend verloopt en er beschadigingen waar te nemen zijn. Deze onvoldoende smering zal niet verergerd worden door het dragen van zachte contactlenzen, maar dit is vaak al aanwezig bij patiënten die droge ogen symptomen aangeven.
Noodzakelijk is voldoende mucine productie om een gezond oogoppervlak te behouden en geen lid wiper beschadiging waar te nemen.

AANBEVELINGEN

Verder onderzoek kan worden uitgevoerd met verschillende type lenzen en hun materialen. Zoals vormstabiele lenzen, maar ook de verschillen tussen hydrogel en silicone hydrogel.

Druppels die de mucinelaag beter stabiel houden en ervoor kunnen zorgen dat er geen droogte klachten ontstaan, zijn misschien relevant om onderzoek naar te doen. Het effect van smerende druppels en of dan lid wiper epitheliopathy en eventueel LIPCOF kunnen worden verminderd.

Omdat niet duidelijk is wanneer lid wiper epitheliopathy precies ontstaat is het misschien verstandig om bij de deelnemende personen meerdere beoordelingen op één dag uit te voeren. Aan de hand van deze resultaten zou dan vastgesteld kunnen worden of lid wiper epitheliopathy al na een paar uur aanwezig is of dat het in de loop van de dag ontstaat en/of verergert.

LITERATUURLIJST

Berry, M., Pult, H., Purslow, C., Murphy, P.J., (2008) Mucins and Ocular Signs in Symptomatic and Asymptomatic Contact Lens Wear. *Optometry and Vision Science*. 85(10); 930-938.

Blackie C.A. (2011) Citaat van mondelinge uitspraak. Korb Associates and Tear Science.

Brennan, N.; Johnson&Johnson (2010) DVD Acuvue, Noël Brennan, Nijkerk.

Efron, N., (2004) *Contact Lens Complications.* Second edition. Edinburgh, Butterworth-Heinemann, Elsevier limited. p. 42, 43, 63 en 112.

Korb, D.R., (2010), Marx's Line Publication 1924: Critical in Dry Eye Research 86 Years Later. *Optometry and Vision Science.* 87(10); 716-717.

Korb, D.R., Herman, J.P., Greiner, J.V., Scaffidi, R.C., Finnemore, V.M., Exford, J.M., Blackie, C.A., Douglass, T., (2005) Lid Wiper Epitheliopathy and Dry Eye Symptoms. *Eye & Contact Lens.* 31(1); 2-8.

Korb, D.R., Herman, J.P., Blackie, C.A., Scaffidi, R.C., Greiner, J.V., Exford, J.M., Finnemore, V.M., (2010) Prevalence of Lid Wiper Epitheliopathy in Subjects With Dry Eye Signs and Symptoms. *Cornea.* 29(4); 377-383.

Korb, D.R., Greiner, J.V., Herman, J.P., Hebert, E., Finnemore, V.M., Exford, J.M., Glonek, T., Olson, M.C., (2002) Lid-Wiper Epitheliopathy and Dry-Eye Symptoms in Contact Lens Wearers. *The CLAO Journal.* 28(4); 211-216.

Korb, D.R., Blackie, C.A., (2010) Marx's Line of the Upper Lid is Visible in Upgaze Without Lid Eversion. *Eye & Contact Lens.* 36(3); 149-151.

Pult, H., Purslow, C., Berry, M., Murphy, P.J., (2008) Clinical Tests for Successful Contact Lens Wear: Relationship and Predictive Potential. *Optometry and Vision Science* 85(10); 924-929.

Pult, H., Murphy, P.J., Purslow, C., (2009) A Novel Method to Predict the Dry Eye Symptoms in New Contact Lens Wearers. *Optometry and Vision Science.* 86(9); 1042-1050.

Pult, H., Purslow, C., Murphy, P.J., (2011) The relationship between clinical signs and dry eye symptoms. *Eye.* (21 January 2011); p 1-9.

Yeniad, B., Beginoglu, M., Bilgin, L.K., (2010) Lid Wiper Epitheliopathy in Contact Lens Users and Patients With Dry Eye. *Eye & Contact Lens.* 36(3); p 140-143.

Varikooty, J., Srinivasan, S., Jones, L., (2008). Atypical manifestation of upper lid margin staining in silicone hydrogel lens wearers with symptoms of dry eye. *Contact Lens Anterior Eye.* Feb;31(1):44-6.

Wolkoff, P., Nøjgaard, J.K., Troiano, P., Piccoli, B., (2005) Eye complaints in the office environment: precorneale tear film integrity influenced by eye blinking efficiency. *Occup Environ Med.* (62); p 4-12.

AUTEURSRECHTEN

De auteur verklaart het volledige auteursrecht op zijn/haar werk te bezitten. Hij vrijwaart de Opleiding Optometrie en Orthoptie van de Hogeschool Utrecht voor alle vorderingen van derden betreffende de inhoud en vorm van het onderzoeksrapport.
Vermenigvuldiging en verspreiding van die onderzoeksrapport, is zonder toestemming van de Opleiding Optometrie of Orthoptie, Hogeschool Utrecht, niet toegestaan. De auteur zal bij eventuele publicatie, gebaseerd op het onderzoeksrapport, de Opleiding Optometrie of Orthoptie slechts vermelden na verleende toestemming.