B A C H E L O R S C R I P T I E

MUSCULOSKELETALE ECHOGRAFIE BIJ PATELLATENDINOPATHIE

“De relatie tussen belasting van de patellapees bij atleten en de echografische veranderingen die daarbij optreden”

Een systematische review

Ilse C.M. Tinga en Natalie R. Lubbing
Hanzehogeschool Groningen | University of Applied Sciences

Musculoskeletale echografie bij patellatendinopathie

De relatie tussen belasting van de patellapees bij atleten en de echografische veranderingen die daarbij optreden

Groningen, juni 2020

Onderwijsinstelling
Hanzehogeschool Groningen
University of Applied Sciences

Opleiding
Medisch Beeldvormende en Radiotherapeutische Technieken

Onderdeel
Praktijkgericht onderzoek

Opdrachtgevers
dr. ir. R. Visser
P.R. Lesterhuis MSc

Onderzoeksbegeleiders
Janine Baër MSc
Priya Dewansingh-Leeffers PhD

Beoordelaar
Janine Baër MSc

Co-beoordelaar
Klaas H. van der Woude

Auteurs
Ilse C.M. Tinga
Natalie R. Lubbing

Bron omslagfoto:
https://www.manole.com.br/anatomia-da-danca/p

Voorwoord

Voor u ligt het praktijkgericht onderzoek ‘de relatie tussen belasting van de patellapees bij atleten en de echografische veranderingen die daarbij optreden’. Dit praktijkgericht onderzoek is geschreven ter afronding van onze vierjarige studie Medisch Beeldvormende en Radiotherapeutische Technieken (MBRT) aan de Hanzehogeschool te Groningen, in opdracht van dr. ir. Ruurd Visser en Peter Lesterhuis MSc. Dit onderzoek is uitgevoerd tussen februari 2020 en juni 2020.

De afstudeerfase is een leerzaam traject geweest, waarbij wij de kennis en vaardigheden die we hebben opgedaan tijdens onze studie, hebben kunnen toepassen in ons praktijkgericht onderzoek. Tevens hebben wij hierbij nieuwe vaardigheden ontwikkeld. Het schrijven van ons praktijkgericht onderzoek was niet mogelijk geweest zonder de steun van onze opdrachtgevers en docenten.

In samenwerking met onze opdrachtgevers hebben wij de onderzoeksvraag vastgesteld. Na uitvoerig onderzoek te verrichten hebben wij de onderzoeksvraag kunnen beantwoorden. Tijdens het onderzoek hebben de opdrachtgevers ons uitstekend geholpen. Tevens willen wij onze onderzoeksbegeleiders, Janine Baër en Priya Dewansingh-Leeffers, vanuit de opleiding bedanken, welke ons uitstekend hebben geholpen, middels de feedback. Al onze vragen werden uitgebreid beantwoord.

Graag maken wij van deze gelegenheid gebruik om onze opdrachtgevers en begeleiders vanuit de opleiding te bedanken voor hun begeleiding en ondersteuning tijdens dit traject. Tot slot willen wij onze medestudenten bedanken waarmee we uitvoerig en op een effectieve wijze hebben kunnen discussiëren over ons onderzoek.

I.C.M. Tinga en N.R. Lubbing

Groningen, juni 2020

Abstract (NL)

Inleiding Patellatendinopathie is een degeneratieve aandoening van de patellapees, welke ontstaat door (over)belasting. Jumper's knee wordt vooralsnog gediagnosticeerd door een fysiotherapeut tijdens lichamelijk onderzoek. Ten tijde van het lichamelijk onderzoek is de pees al beschadigd, waardoor de kans op volledig herstel van de pees kleiner is en resulteert in een langdurig behandeltraject. Onderzocht wordt of echografisch onderzoek hier mogelijk een uitkomst in biedt.

Methode In deze systematische review is middels een zoekstring gezocht naar de relatie tussen belasting van de patellapees bij atleten en de echografische veranderingen die daarbij optreden. Echogeniteit, afmetingen, pijnscores, vascularisatie en calcificaties werden onderzocht. De sensitiviteit en specificiteit zijn bepaald voor GS-US en CD-US.

Resultaten Jumper's knee is echografisch in te delen in gradaties, op basis van verdikking, hypo-echogene laesies, neovascularisatie en calcificaties. Hypo-echogene laesies worden gezien in de eerste stadia en beschouwd als voorspellende factor. Neovascularisatie wordt in latere stadia gezien en gerelateerd aan het ervaren van pijn. De combinatie van GS-US en CD-US levert een sensitiviteit van 87% en 70% wat betreft het diagnosticeren van een symptomatische jumper's knee en specificiteit van 82% en 94% voor het diagnosticeren van een asymptomatische jumper's knee.

Conclusie Geconcludeerd kan worden dat echografie een valide modaliteit is voor het diagnosticeren en screenen van (a)symptomatische jumper's knee, zowel voor de eerste als voor gevorderde stadia. Dit bevestigt dat echografie een aanvulling is op de kliniek en degeneratie vastgelegd kan worden voordat pijn ervaren wordt. Een longitudinaal vervolgonderzoek wordt geadviseerd, wat betreft peesveranderingen over een langere periode en het echografisch screenen van asymptomatische patellapezen.

Abstract (EN)

Background Patellar tendinopathy is a degenerative disease of the patellar tendon, which is caused by repetitive stress. Jumper's knee is currently diagnosed during the examination by a physical therapist. By the time the physical examination occurs, the tendon is already damaged, which reduces the chance of full recovery. At this point a long-term treatment process will be necessary. Research is being done to see whether or not ultrasound results in earlier diagnosis, which can result in a shorter recovery time.

Methods In this systematic review, a search string is being used to investigate the relationship between stress on the patellar tendon in athletes and the ultrasound changes that occur. Echogenicity, size, pain scores, vascularization and calcifications were evaluated. The sensitivity and specificity were determined for GS-US and CD-US.

Results Jumper's knee can be divided, ultrasonically, into grades, based on measurements, hypoechogenic lesions, neovascularization and calcifications. Hypoechogenic lesions can be indicating early stage jumper's knee and are considered a predictive factor. In advanced stages, neovascularization is seen combined with pain symptoms. Combination of GS-US and CD-US provides a sensitivity of 87% and 70% in diagnosing symptomatic jumper's knee and specificity of 82% and 94% in diagnosing asymptomatic jumper's knee.

Conclusion Ultrasound is a valid modality for the diagnosis and screening of (a)symptomatic jumper's knee, for both early and advanced stages. This confirms that ultrasound has an additional value to the clinic, also in early stages when pain is not yet experienced. A longitudinal follow-up study is advised regarding long-term tendon changes and ultrasound screening thereof.

Inhoudsopgave

Voorwoord 2

Abstract (NL) 3

Abstract (EN) 4

1. Inleiding 6

2. Theoretisch kader 8

2.1 Het kniegewricht 8

2.2 Jumper's knee 8

2.3 Pijnscore, gradatie en classificatie 9

2.3.1 Gradaties lichamelijk onderzoek 9

2.3.2 Victorian Institute of Sport Assessment – Patella score (VISA-P-score) 9

2.3.3 Vascularisatie graderingssysteem 10

2.4 Echografische weergave 10

3. Methode 12

3.1 Onderzoeksdesign 12

3.2 Selectiecriteria 12

3.3 Primaire zoekstrategie 13

3.4 Secundaire zoekstrategie 14

3.5 Betrouwbaarheid en toepasbaarheid 14

4. Resultaten 15

4.1 Studieselectie 15

4.2 Evidence table 15

5. Discussie 27

Literatuur 29

Bijlagen 32

Bijlage I: VISA-P score vragenlijst 32

Bijlage II: Protocol systematische review 34

Bijlage III: Zoekstring 36

Bijlage IV: Voorbeeld checklist betrouwbaarheid 37

Bijlage V: Voorbeeld checklist toepasbaarheid 38

1. Inleiding

Na nek- en rugklachten zijn knieklachten de meest voorkomende klachten van het bewegingsapparaat. De incidentie van knieklachten in Nederland is 33,5 per 1000 personen per jaar en de prevalentie is 32,2 per 1000 personen per jaar.[1] Atleten stuiten vaak op overbelasting van de knieën, wat kan resulteren in patellatendinopathie.[2] Trainen op hoog niveau is een grote aanslag op het lichaam. Patellatendinopathie is dan ook een veel voorkomend probleem onder atleten, met name de jumper's knee. De algemene prevalentie van een jumper's knee is 14,2%, van 613 atleten bleken 87 last te hebben van een jumper's knee.[2] Een jumper's knee komt vooral voor bij atleten met een springsport, waarbij de knieën extra worden belast.[3]

In geval van een jumper's knee ontwikkelen zich pijnklachten caudaal van de patella.[4] Een jumper's knee kenmerkt zich door veranderingen in vasculariteit en cellulariteit, met de aanwezigheid van ongenezen microrupturen en een verstoorde collageen aanmaak.[5] Deze microrupturen ontstaan door overbelasting van de pees. Bij atleten heeft het lichaam niet genoeg tijd om te herstellen voor een volgende training. Hierdoor ontstaan opnieuw microrupturen, waardoor de aandoening een chronisch karakter krijgt, met een verminderde peeskwaliteit tot gevolg.[6]

Een jumper's knee wordt vooralsnog gediagnosticeerd door een fysiotherapeut tijdens lichamelijk onderzoek. Echter, door lichamelijk onderzoek te verrichten wordt een incompleet beeld verkregen van de staat van de pees.[7] Bovendien gaat de atleet pas naar de fysiotherapeut wanneer pijnklachten ontstaan of al aanwezig zijn en de pees dus reeds beschadigd is. Na het 17^{e} levensjaar zijn de pezen volgroeid en vernieuwen zich niet meer.[8] Dit betekent dat schade aan de pees opgelopen na deze leeftijd onomkeerbaar is en chronische problematiek oplevert. Een jumper's knee is een zeer lastig te behandelen aandoening. Meerdere behandelmethodes zijn mogelijk, maar bij geen enkele behandeling wordt volledig herstel gegarandeerd.[9] Het gevolg hiervan is dat de klachten lang aan kunnen houden.[9] Om deze reden is de urgentie groot om deze aandoening in een vroegtijdig stadium te diagnosticeren, zodat de kans op volledig herstel groter is.

Aangezien microrupturen in de patellapees zich niet of nauwelijks herstellen en zeer lastig te behandelen zijn, zijn preventieve maatregelen bij deze aandoening van groot belang.[10,11] Preventieve maatregelen zoals screening door middel van echografie zou een uitkomst kunnen bieden in het onderzoek naar een asymptomatische jumper's knee. De patellapees is geschikt om onderzocht te worden middels echografie, doordat de patellapees relatief groot is en zich aan de oppervlakte bevindt.[12] Met behulp van echografie kan de dikte van de pees worden gemeten en de echogeniteit, vascularisatie en eventuele aanwezigheid van calcificaties in beeld worden gebracht. Deze waardes kunnen vervolgens worden vergeleken met normaalwaardes voor atleten, waardoor afwijkingen kunnen worden geclassificeerd.[13] De eerste stap in het onderzoek naar een jumper's knee is het onderzoeken van de frequentie van het probleem, maar ook het kunnen onderscheiden van gradaties.[14]

Meerdere cross-sectionele en longitudinale onderzoeken zijn verricht naar echografische veranderingen bij atleten welke een springsport beoefenen, met een hoge belasting van de knieën. Echter, systematische reviews over dit betreffende onderwerp zijn niet beschikbaar. Het doel van deze systematische review is om te onderzoeken of echografie een valide methode is voor het diagnosticeren en screenen van patellatendinopathie (jumper's knee) en om uit te zoeken wat de relatie is tussen belasting van de patellapees bij atleten en de echografische veranderingen die daarbij optreden. Een jumper's knee mag niet onderschat worden als een lichte blessure, omdat het een ernstige aandoening is, die tijdige aandacht vereist om onherstelbare schade en/of de noodzaak van chirurgische reparatie te voorkomen.[15] Om de diagnostische waarde van echografie bij de vraagstelling jumper's knee vast te stellen, worden verschillende aspecten beoordeeld en met elkaar vergeleken, zoals: echogeniteit, afmetingen van de patellapees, pijnscores, vascularisatie, calcificaties, sensitiviteit en specificiteit.

2. Theoretisch kader

2.1 Het kniegewricht

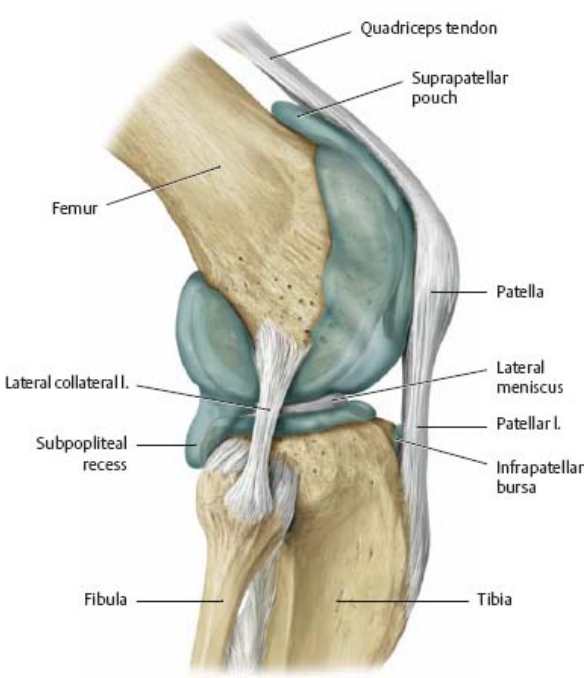

Figuur 1 Anatomie van het kniegewricht sagittaal. De patellapees is het verlengde van de quadricepspees en bedekt de patella.[16]

Het kniegewricht is een zeer dynamisch scharniergewricht (figuur 1).[16,17] De patellapees ontstaat vanuit de quadricepspees, met name vanuit de rectus femoris component.[18] Vervolgens passeert de pees anterior de patella, waarna deze hecht aan de tuberositas tibiae.[19] De afmeting van de patellapees is in coronale richting ongeveer 3 centimeter breed en in sagittale richting ongeveer 5 millimeter dik. De pees heeft een witglanzend, vezelig uiterlijk.[20] De patellapees wordt doorbloed door anastomose in de dunne lagen van los bindweefsel die het verlengde van de rectus femoris bedekken.[21] De bloedtoevoer gaat hoofdzakelijk naar het proximale gedeelte van de patellapees. De bloedvaten betreden de pees via het proximale, posterieure gebied van de pees. Dit is tevens de plaats die aangedaan is bij patellatendinopathie.[22]

2.2 Jumper's knee

De patellapees is vatbaar voor letsel veroorzaakt door overbelasting. Als gevolg van overbelasting kan een jumper's knee ontstaan, een vorm van patellatendinopathie. Dit treft vooral een populatie met leeftijden tussen de 16 en 40 jaar[19]. Bij een jumper's knee is sprake van een symptomatische focus van tendinose en partiële rupturen die optreden in het proximale deel van de patellapees (figuur 2).[23] Deze treden voornamelijk op in het proximale gedeelte van de pees, doordat op deze plaats de doorgegeven trekspanning het grootst is bij de insertie van de patella. Bij een jumper's knee is sprake van krimping en degeneratie van het slijmvlies van collageenvezels, in combinatie met angiofibroblastische proliferatie met uiteindelijk gedeeltelijke rupturering als gevolg. Bij angiofibroblastische proliferatie is sprake van vascularisatie tussen de fibroblasten, wat rupturering kan veroorzaken. Bij een jumper's knee is histologisch gezien geen sprake van tendinitis, omdat het niet gaat om een acute ontsteking.[19]

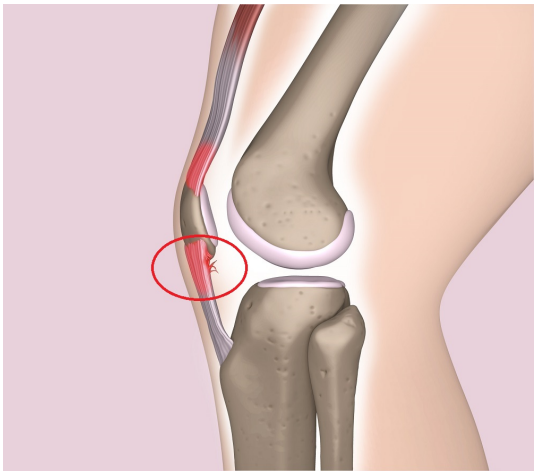

Figuur 2 Schematische sagittale weergave van een jumper's knee. In de rode cirkel zijn microrupturen zichtbaar.[23]

De herstelperiode van een jumper's knee kan enkele maanden zijn. Dit komt doordat pezen een langzaam metabolisme hebben. Zuurstofconsumptie van volgroeide collageenvezels is ongeveer 8 tot 10 keer langzamer dan dat van skeletspieren.[24,25] De peeskwaliteit is afhankelijk van het collageen dat tenocyten produceert. Echter, duurt het 50 tot 100 dagen tot deze cellen zich vernieuwen.[25,26] Tenocyten zijn verantwoordelijk voor het aanmaken van collageen bij microschade aan de pees.[27] Als onvoldoende tijd voor herstel wordt genomen, sterft het overschot aan tenocyten. Als verdere collageensynthese afneemt, door meer schade veroorzaakt ten gevolge van overbelasting van de pees, maakt dit het resterende gezonde weefsel nog kwetsbaarder voor verdere beschadiging.[20]

2.3 Pijnscore, gradatie en classificatie

2.3.1 Gradaties lichamelijk onderzoek

Peesproblematiek wordt vooralsnog gediagnosticeerd door een fysiotherapeut tijdens lichamelijk onderzoek. De fysiotherapeut verricht een onderzoek waarbij druk wordt uitgeoefend aan de onderkant van de patella. Bij een jumper's knee verergert de pijn bij druk. De fysiotherapeut maakt gebruik van de volgende gradaties bij pijnklachten:

- Graad 1: De pijn ontstaat alleen na de training.
- Graad 2: Voor en na het trainen wordt pijn ervaren, maar de pijn vermindert nadat de warming-up is gedaan.
- Graad 3: De pijn kan ondraaglijk zijn tijdens het trainen, dan moet worden gestopt met trainen.
- Graad 4: De knieklachten beïnvloeden alle dagelijkse activiteiten en niet alleen meer de trainingen.

Deze symptomen kunnen wijzen op een jumper's knee.[28]

2.3.2 Victorian Institute of Sport Assessment – Patella score (VISA-P-score)

Het Victorian Institute of Sport Assessment heeft een VISA-vragenlijst ontwikkeld voor patiënten met een jumper's knee of een vergelijkbare diagnose.[29] De VISA-P-score wordt bepaald aan de hand van een vragenlijst met acht vragen (bijlage I). De vragenlijst evalueert symptomen en is sensitief voor kleine symptoomveranderingen. De VISA-P-score is gecodeerd door middel van scores aan de antwoordcategorieën, waarbij iedere categorie correspondeert met een getal. Voor een asymptomatische patiënt is de maximale VISA-score 100 punten. Deze vragenlijst wordt veelvoudig gebruikt voor de pijnscore in wetenschappelijke artikelen.

2.3.3 Vascularisatie graderingssysteem

Bij jumper's knee kan neovascularisatie optreden. Onderzoekers hebben een graderingssysteem samengesteld voor de vascularisatie (tabel 1).[30] Voor het vascularisatie graderingssysteem zijn de graderings-antwoordcategorieën gekoppeld aan een getal (graad I t/m graad V), figuur 3 en 4.[30]

Tabel 1 Vascularisatie graderingssysteem volgens Öhberg, *et al.*[30]

Vascularisation grading system	Imaging pattern
Grade I	One vessel into the tendon
Grade II	Two vessels into the tendon
Grade III	Neovascularisation involving less than 50 % of tendon thickness
Grade IV	Neovascularisation involving from 50 % to 90 % of tendon thickness
Grade V	Neovascularisation involving more than 90 % of tendon thickness

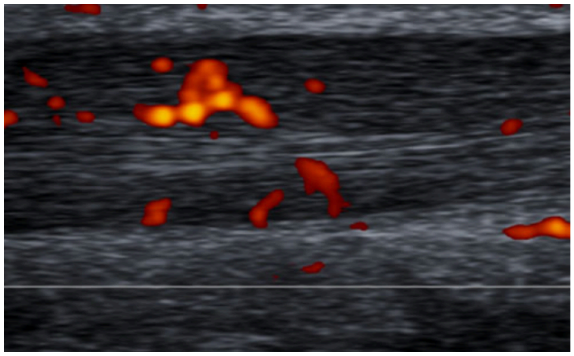

Figuur 3 Sagittaal echografisch Doppler onderzoek van de achillespees. De presentatie van vaten is aanwezig in meer dan 50% van de dikte van de pees en is indicatief voor vascularisatie graad III.[30]

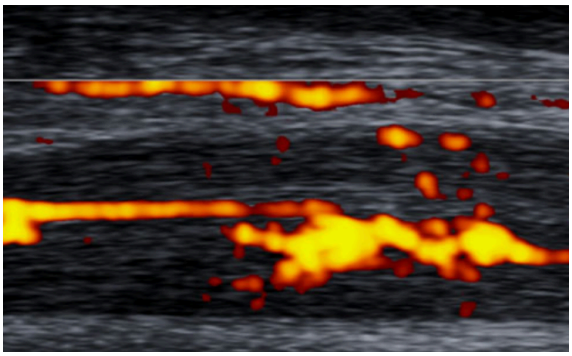

Figuur 4 Sagittaal echografisch Doppler onderzoek van de achillespees. Bewijs van vascularisatie tussen 50-90% van de peesdikte en is indicatief voor vascularisatie graad IV.[30]

2.4 Echografische weergave

Bij het scannen van de patellapees wordt in gezonde toestand een fibrillair uiterlijk gezien, veroorzaakt door de aanwezigheid van collageenbundels (figuur 5a, uit eigen archief). Bij personen met een jumper's knee wordt het fibrillaire uiterlijk vervaagd, als gevolg van lokaal verlies van collagene structuur en beeldt zich doorgaans hypo-echogeen af op echografisch beeld.[19] In het proximale deel van de pees wordt vaak een verdikking geconstateerd, met op deze plaats verlies van echogeniteit en fibrillair uiterlijk (figuur 6a). Een gedegenereerde pees kan hyperemie vertonen, wat kan duiden op angiofibroblastische proliferatie (figuur 6b).[19] Naast deze bevindingen kunnen zich calcificaties in de pees bevinden en irregulariteit van de peesschede ontstaan.[20]

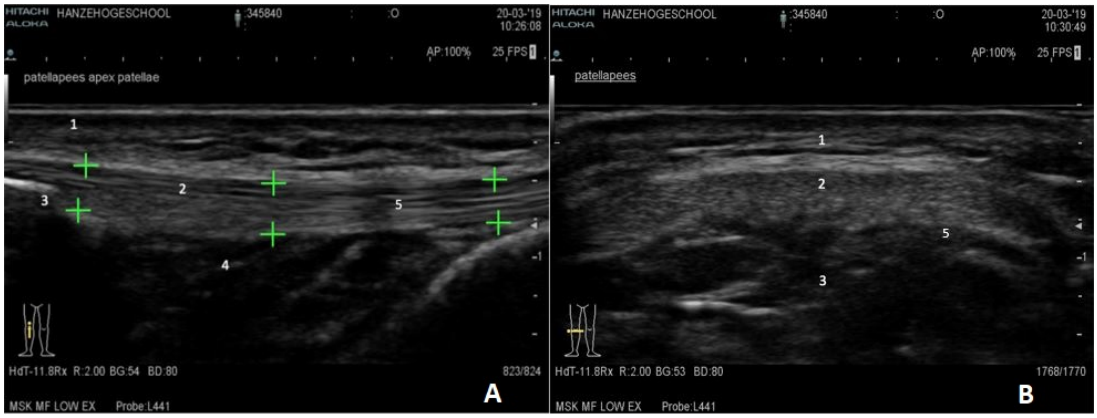

Figuur 5A: Echografie proximale patellapees longitudinaal. De groene kruizen duiden op meetpunten in de pees.
Figuur 5B: Echografische weergave patellapees transversaal.

1. *Cutis en subcutis*
2. *Infrapatellaire pees*
3. *Apex patellae*
4. *Corpus adiposum infrapatellare*
5. *Fibrillen*

+ *Metingen infrapatellaire pees (proximaal, midden, distaal)*

1. *Cutis en subcutis*
2. *Infrapatellaire pees*
3. *Vetlichaam van Hoffa*

Belangrijk bij de echografische weergave van pezen in het algemeen is dat het scanvlak orthogonaal getroffen wordt ten opzichte van de pees. Een non-orthogonale bundel zorgt voor een meer hypo-echogene weergave van de pees, een verschijnsel dat veroorzaakt wordt door anisotropie. Anisotropie kan leiden tot onterechte verdenking op tendinose of een ruptuur.[19]

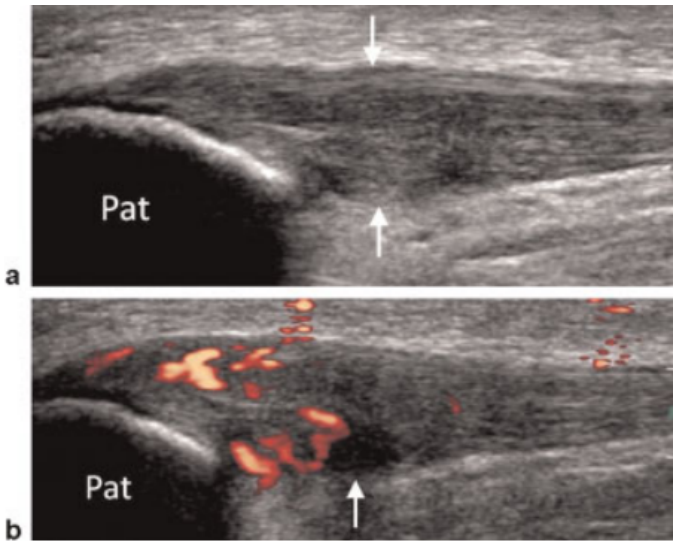

Figuur 6 Jumper's knee.[19] a) Longitudinaal echografisch beeld toont een verdikking ter plaatse van de proximale patellapees (witte pijlen), met hypo-echogeniteit en partieel verlies van het fibrillaire uiterlijk. b) Longitudinaal power Doppler beeld van dezelfde patiënt toont hyperemie in het verdikte gedeelte van de patellapees. Pat, patella

3. Methode

3.1 Onderzoeksdesign

Dit literatuuronderzoek valt onder het methodologisch domein 'diagnose'. De diagnose 'jumper's knee' staat hierin centraal. Het onderzoeksdesign dat gebruikt wordt om de vraagstelling te onderzoeken is een systematische review. Hierin worden de eigenschappen van het onderwerp, musculoskeletale echografie bij atleten met patellatendinopathie, in kaart gebracht. Dit onderzoek beperkt zich tot het verrichten van waarnemingen. Kwantitatieve data, betreffende echografische kenmerken passend bij patellatendinopathie, werden verzameld uit bestaande wetenschappelijke literatuur.

3.2 Selectiecriteria

Door beide onderzoekers is onafhankelijk van elkaar naar literatuur gezocht, welke in een later stadium zijn uitgewisseld en samengevoegd. Hiervoor is gebruikgemaakt van PubMed. Voor het zoeken naar geschikte wetenschappelijke literatuur is een zoekprotocol gevolgd waarin de zoektermen werden vastgesteld (bijlage II), passend bij de doelstelling en de daarbij behorende PICO: Patient Intervention Comparison Outcome. Aan de hand van de PICO is een zoekstring opgesteld (bijlage III). Om een selectie te maken uit de resultaten in PubMed, werden de artikelen gesorteerd op beste match.

De onderzoekspopulaties in de gebruikte literatuur zijn topatleten die sporten beoefenen met een hoge sprongbelasting. Hieronder vallen de sporten: volleybal, basketbal, dansen, hardlopen, tennis, voetbal en atletiek.[31] Doordat relatief jonge sporters een risicogroep vormen voor jumper's knee, gaat het om een onderzoekspopulatie met leeftijden tussen de 16 en 40 jaar.[19] Door gebruik te maken van deze leeftijdslimieten worden de diagnoses Osgood-Schlatter, het Sinding-Larsen-Johansson syndroom bij jonge atleten en significante osteoartritis bij oudere atleten uitgesloten.[13] De in- en exclusiecriteria zijn weergegeven in tabel 2.

De uitkomstmaten die van belang zijn, moeten in de gebruikte literatuur zijn toegepast en beoordeeld. Hierbij gaat het om de uitkomstmaten: echogeniteit, afmetingen van de patellapees, pijnscores, vascularisatie, calcificaties, sensitiviteit en specificiteit.[32]

Tabel 2 In- en exclusiecriteria

Inclusiecriteria	**Exclusiecriteria**
Engelstalig, Nederlandstalig	Osgood-schlatter (distale patellapees)
Artikelen gepubliceerd vanaf jaar 2010	Sinding-Larsen-Johansson syndroom
Onderzoekspopulatie ≥16 en ≤40 jaar	Osteoartritis
Onderzoekspopulatie ≥20 atleten	
Asymptomatische en symptomatische patellatendinopathie	
Cross-sectionele en longitudinale studies	
Uitkomstmaat: echogeniteit, afmetingen patellapees, vascularisatie, calcificaties, sensitiviteit en specificiteit.	

3.2.1 Zoekstring PubMed

De zoekstring die gebruikt werd voor het zoeken naar passende literatuur voor het betreffende onderzoek in PubMed, gesorteerd op beste match, is:

((((“jumper* knee” OR “jumpers knee” OR “Patella* tendinopathy”) AND (“Ultrasound”[Mesh] OR “Ultrasonography” OR “Ultrasound*” OR “Ultrason*” OR “Ultrasound imaging” OR “Medical sonography” OR “Ultrasonic imaging” OR “Echography” OR “Imag*” OR “Sonograph*”))))

Tabel 3 PICO/ MeSH/ Vrije tekst termen

Patiënt/Populatie	Jumper* OR Jumpers knee OR Patella* tendinopathy AND
Interventie	Ultrasound [Mesh] OR Ultrasonography OR Ultrasound OR Ultrason OR Ultrasound imaging OR Medical sonography OR Ultrasonic imaging OR Echography OR Imag OR Sonograph

Om zoveel mogelijk resultaten te verkrijgen in PubMed zijn niet alle PICO-onderdelen in de zoekstring verwerkt. Bij het gebruik van de methodologische termen en de PICO-onderdelen ‘controle’ en ‘uitkomst’ werd het aantal resultaten dermate laag, waardoor een betrouwbaar onderzoek niet mogelijk was. Alleen voor het PICO-onderdeel ‘interventie’ was een MeSH term beschikbaar.

3.3 Primaire zoekstrategie

De gegevensverzameling vond plaats via een persoonlijke databank in de applicatie genaamd ‘Mendeley’, versie 1.19.4, door het transporteren van de literatuur van PubMed naar Mendeley. In Mendeley werden vervolgens verschillende mappen aangemaakt door beide onderzoekers, om de artikelen te beoordelen op titel, abstract en tot slot op basis van de volledige tekst. Op deze wijze werd een goed overzicht gecreëerd voor beide onderzoekers. Na de beoordeling op basis van de volledige tekst werd gekeken naar overeenkomende artikelen. De overige artikelen die door één van de beoordelaars waren geïncludeerd, werden samen besproken om tot een consensus te komen. De selectieprocedure van artikelen voor dit literatuuronderzoek is weergegeven in een flowchart. Op deze manier is af te lezen hoeveel artikelen gevonden werden en hoeveel hiervan gebruikt zijn voor de resultaten en discussie. De geïncludeerde artikelen zijn weergegeven in een evidence table, met daarin de belangrijkste aspecten per artikel samengevat.

Door beide onderzoekers is onafhankelijk van elkaar naar literatuur gezocht, hierdoor kan bias optreden. Om dit te beperken, is door beide onderzoekers gebruikgemaakt van checklists, zie 3.5 ‘Betrouwbaarheid en toepasbaarheid’. Bias is voorkomen, doordat de artikelen door beide onderzoekers op dezelfde manier zijn gefilterd.

3.4 Secundaire zoekstrategie

Om het aantal artikelen in de dataset uit te breiden, is gebruikgemaakt van de sneeuwbalmethode. Reviews en referenties uit gevonden literatuur werden meegenomen in de literatuurselectie. Een geschikte review bevatte literatuur die gebruikt kon worden voor dit onderzoek. Om deze reden zijn de referenties van de reviews beoordeeld op basis van de titel en het abstract aan de hand van de in- en exclusiecriteria. De artikelen die hieraan voldeden werden op dezelfde wijze geselecteerd en beoordeeld als de artikelen uit de primaire zoekstrategie.

3.5 Betrouwbaarheid en toepasbaarheid

De literatuur verzameld door beide onderzoekers werd uitgewisseld en door beide onderzoekers beoordeeld op betrouwbaarheid en toepasbaarheid. Deze literatuur is zoals eerder genoemd gekozen aan de hand van de titel en het abstract. Vervolgens is van deze literatuur de gehele methode gescreend. Ieder artikel is getoetst op betrouwbaarheid middels verschillende aspecten. Hieronder viel onder andere de checklist 'betrouwbaarheid literatuur' (bijlage IV), welke werd ingevuld om de betrouwbaarheid van het artikel te bepalen.[33] Bij de auteurs is gelet op of de auteur meer onderzoek in dit veld heeft verricht. Als dit het geval was, werd dit artikel verkozen boven een artikel met auteurs zonder eerdere ervaring in het vakgebied. Verder is de grootte van de onderzoekspopulatie meegenomen in de beoordeling op betrouwbaarheid. Hoe groter de omvang van de onderzoekspopulatie, hoe significanter de conclusie statistisch gezien was. Doordat bij een grotere populatie de resultaten betrouwbaar en toepasbaar waren voor de gehele populatie. Omwille van deze reden werd een onderzoekspopulatie van 20 of meer als betrouwbaar geacht, uitgezonderd van casestudies, welke uitsluitend 1 persoon beschrijven. Deze werden op zichzelf staand niet in de resultaten meegenomen, maar wel om inzichten te ondersteunen. Bij een onderzoekspopulatie kleiner dan 20 werd van dit artikel op dezelfde manier gebruikgemaakt als casestudies.

In de checklist 'toepasbaarheid literatuur' (bijlage V) werden de artikelen gescoord op toepasbaarheid voor dit onderzoek. De checklist bevat een aantal vragen die gesteld zijn, voordat het artikel geïncludeerd werd. Toelichting: als een artikel geschreven werd door auteurs die specialist waren op het gebied van patellatendinopathie werd 1 punt toegekend, was dit niet het geval, dan werden 0 punten toegekend. Als de onderzoekspopulatie bestond uit atleten werd 1 punt toegekend, wanneer de atleten daarbij voldeden aan de leeftijd tussen 16-40 jaar, werd ook 1 punt toegekend. Als het aandeel van echografie bij jumper's knee werd beschreven, werden punten toegekend op volledigheid van dit aspect. Als in een artikel uitkomstmaten zoals peesdikte, calcificaties, echogeniteit, vascularisatie, specificiteit en/of sensitiviteit werden onderzocht, werd 1 punt toegekend. Als daarbij ook de preventieve aard en/of een correlatie met pijnklachten werd onderzocht werd ook 1 punt toegekend. Artikelen vanaf 2010 kregen 1 punt toegekend, bij publicatie vóór 2010 werden geen punten toegekend. Als de steekproef 20 of meer personen omvatte, werd 1 punt toegekend. Voldeed het artikel aan een puntenscore van 4 of meer, werd het artikel als toepasbaar beschouwd. Het maximaal aantal punten is een score van 7 punten.

4. Resultaten

4.1 Studieselectie

In figuur 7 is de schematische selectieprocedure weergegeven middels een flowchart. Uit de gebruikte database PubMed kwamen 472 artikelen naar voren. Na het verwijderen van duplicaten en de beoordeling op datum bleven 254 artikelen over. De overgebleven artikelen werden vervolgens door beide beoordelaars onafhankelijk van elkaar gescreend op titel en abstract. Na screening op titel en abstract werden 48 artikelen geselecteerd door beoordelaar I en 66 artikelen geselecteerd door beoordelaar II. Hierna werden deze geselecteerde artikelen beoordeeld op de volledige tekst. Beoordelaar I heeft van de 48 artikelen 11 geselecteerd op basis van volledige tekst. Beoordelaar II heeft van de 66 artikelen 14 geselecteerd op basis van volledige tekst. Beoordelaar I heeft 1 artikel van de 11 geëxcludeerd op basis van de checklist 'toepasbaarheid literatuur' en 'betrouwbaarheid literatuur'. Beoordelaar II heeft 4 artikelen van de 14 geëxcludeerd op basis van deze checklists. Na exclusie op basis van de checklists werden de overgebleven artikelen van beide beoordelaars samengevoegd, wat neerkomt op een totaal van 20 artikelen na consensus. Na consensus bleken 6 van de 20 artikelen overeenkomstig, na verwijdering van deze duplicaten bleven 14 artikelen over. Via referenties vanuit de secundaire zoekstrategie werden 6 artikelen geïncludeerd. In totaal werden 14 artikelen via de primaire zoekstrategie geïncludeerd en 6 via de secundaire zoekstrategie, wat neerkomt op een totaal van 20 geïncludeerde artikelen.

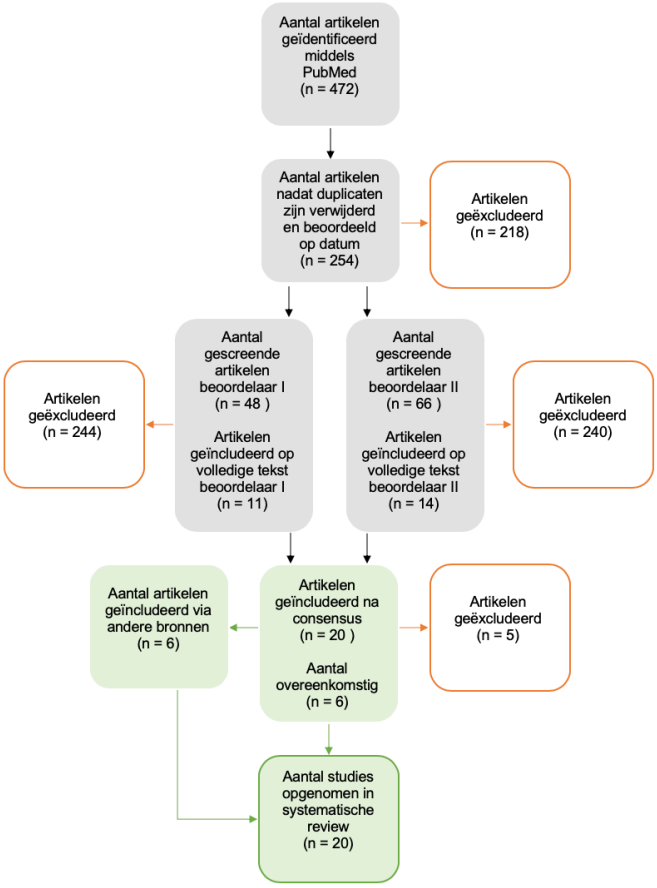

Figuur 7 Flowchart

4.2 Evidence table

Een evidence table (tabel 4) is gebruikt voor de weergave van de geïncludeerde studies. In de evidence table worden de belangrijkste aspecten uit deze artikelen weergegeven. Hierin staan de auteur, jaar van publicatie en het type studie. Daarnaast wordt inhoudelijk de onderzochte populatie, methode, resultaten en conclusie samengevat.

Tabel 4 Evidence table

Auteur publicatiejaar	Doelstelling	Type studie	Sample	Methode	Resultaten	Conclusie	Score checklist
Bénitez. *et al.*[34] 2019	Het beschrijven en vergelijken van de prevalentie van patellatendinopathie bij het voorkeursbeen.	Cross-sectionele studie	n = 73m	Echografie werd in gezet om patellapezen te screenen op de aanwezigheid van structurele en vasculaire afwijkingen. Pezen werden als abnormaal beschouwd als focale hypo-echogene gebieden werden gedetecteerd, bij verdikking van de pees of bij aanwezigheid van neovascularisatie. Prevalentie en morfologische metingen werden vergeleken met de dominantie van het been.	In totaal hadden 35 spelers (48%) bilaterale afwijkingen en 21 (28.7%) hadden unilaterale afwijkingen. Van de 91 abnormale pezen, lieten 90 (61.6%^van 146 pezen) een focale hypo-echogeniteit zien, 59 (40.4% van de 146 pezen) toegenomen dikte zien en 14 (9.6% van de 146 pezen) toonden neovascularisatie. Geen verschillen waren te zien tussen de pezen van de voorkeurs en niet- voorkeursbenen. Van de 55 normale pezen waren 34 bilateraal (van 17 spelers) en 21 waren unilateraal. Van de 34 bilaterale normale patellapezen werden geen verschillen geconstateerd tussen het voorkeursbeen en niet-voorkeursbeen.	De prevalentie van abnormale pezen was hoog onder volwassen mannelijke basketbalspelers en bilaterale afwijkingen waren meer frequent. Structurele afwijkingen waren het meest voorkomend.	6
Bénitez, *et al.*[35] 2018	Het vergelijken van de pijn die ervaren wordt door mannelijke top basketballers met patronen van echografische afwijkingen van de patellapees en het bepalen of structurele en vasculaire peesafwijkingen gelijk zijn bij het bepalen van de pijnperceptie.	Observationele studie	n = 73m	Van alle 146 patellapezen werd echografisch onderzoek verricht. De pijnscores van de basketballers werd vergeleken met de geïdentificeerde echografische patronen. Structurele kenmerken die in de pees werden onderzocht waren: focale hypo-echogeniteit, peesverdikking en neovascularisatie. Een multipele regressie analyse werd gebruikt om de relatieve belang van de echografische afwijkingen te bepalen.	Van de 146 pezen hadden 91 pezen een zekere mate van echografische afwijkingen. Drie hoofdpatronen werden onderscheiden: I (één structurele verandering zonder neovascularisatie), II (twee structurele veranderingen zonder neovascularisatie en III (twee structurele veranderingen en neovascularisatie). Een totaal van 31 pezen (21.2%) toonden patroon I, 46 pezen (31.5%) toonden patroon II en 13 pezen (8.9%) toonden patroon III.	Patronen van echografische afwijkingen, inclusief neovascularisatie, resulteerden in meer pijn. Neovascularisatie bepaalde scores voor de vascularisatie, VISA-P en pain pressure threshold (PPT). De aanwezigheid van focale gebieden van hypo-echogeniteit was een bepalende factor voor PPT. Deze studie suggereert dat de combinatie van twee of meer echografische afwijkingen welllicht pijnvariatie tussen basketbalspelers kunnen verklaren.	7
Bode, *et al.*[36] 2017	Het onderzoeken van de invloed van leeftijd, aantal trainingsuren, veldpositie, spierkracht bij voetballers op de prevalentie van patellatendinopathie.	Observationele case control studie	n = 119m	De data-acquisitie bestond uit specifieke parameters zoals type schoeisel, het aantal trainingsuren, voorkeursbeen, geschiedenis van eerdere peesaandoeningen, klinisch onderzoek voor palpatiepijn, verhardingen en spieromtrek. Subjectieve klachten werden gemeten middels de VISA-P score. Verder werd echografisch onderzoek verricht met een 12 MHz (megahertz) lineair array transducer van beide patellapezen met extra nadruk op hyper- en hypo-echogene gebieden, peesdiameter en neovascularisatie.	De prevalentie van patellatendinopathie was 13.4%. Van de spelers klaagde 75% over pijn aan het voorkeursbeen, hiervan had 87.5% al pijn bij aanvang van de training. De geblesseerde spelers trainden 10.34 ± 3.85 uren met duur van symptomen voor 11.94 ± 18.75 weken. Twee derde van de spelers met patellatendinopathie had een leeftijd tussen 15-17 jaar, maar werden geen verschillen tussen spelers uit het nationale team en regionale teams geobserveerd. In het geval van patellatendinopathie, was de VISA-P score significant lager in vergelijking met gezonde spelers. Het klinische onderzoek toonde lokale pijn aan de distale patella, pijn bij strekken en verdikking van de patellapees. Echografisch werden in geval van patellatendinopathie een toegenomen dikte	De prevalentie van patellatendinopathie bij jonge top voetballers is relatief hoog in vergelijking met beschikbare data van volwassen spelers. Met name spelers met een leeftijd tussen 15 en 17 jaar lopen een aanzienlijk hoger risico op patellatendinopathie. Een verdikte pees, hypo-echogene gebieden en neovascularisatie komen vaker voor bij patellatendinopathie.	6

					van de pees waargenomen, een hogere incidentie van hypo-echogene gebieden en neovascularisatie.		
Cassel, *et al.*[37] 2015	Het bepalen van de prevalentie van tendinopathie en peesveranderingen in achillespezen en patellapezen bij volwassen atleten.	Longitudinale studie	n = 760; (442m/ 318v)	Van alle 760 atleten werd de medische geschiedenis in acht genomen, lokale klinische onderzoeken werden verricht en longitudinale Doppler echografie van zowel de achilles- als patellapees werd uitgevoerd. Echografische peesveranderingen zoals echogeniteit en vascularitеit werden geïdentificeerd. De diagnose van patellatendinopathie voldeed klinisch als de atleet een geschiedenis met peesklachten had en palpatiepijn aan de pees.	Achillestendinopathie (AT) werd bij 1.8% gediagnosticeerd en patellatendinopathie (PT) bij 5.8%. Bij 3.0% van de atleten met AT en bij 11.4% van atleten met PT werd vascularisatie vastgesteld. Hypo-echogeniteiten werden bij 0.7% van atleten met AT en 3.2% van atleten met PT, evenals hyperechogeniteiten bij 0% bij AT en 0.3% bij PT vastgesteld. Vascularisatie werd significant vaker bij mannen geconstateerd. Atleten met patellatendinopathie hadden een hogere prevalentie van structurele peesveranderingen dan atleten zonder symptomen hiervan. Bij volwassen atleten komt PT drie keer vaker voor dan AT.	De prevalentie van PT was hoger dan AT bij atleten. Peesveranderingen en vascularisatie waren zichtbaar bij zowel symptomatische als asymptomatische atleten. PT werd geassocieerd met een significant hogere prevalentie van structurele peesveranderingen en vascularisatie.	5
Comin, *et al.*[38] 2013	Het bepalen of echografische kenmerken van achilles- en patellapezen samenhangen met veranderingen als resultaat van ballettraining op professioneel niveau. Daarbij werd gekeken welke kenmerken voorspellend zijn voor ontwikkeling van symptomen van peesdisfunctie.	Longitudinale cohortstudie	n = 79; (35m/44v)	De achilles- en patellapezen van 79 professionele balletdansers (English Royal Ballet) hebben echografisch onderzoek ondergaan. De proximale en distale peesdiameters zijn gemeten en zijn beoordeeld op aanwezigheid van hypo-echogene veranderingen in de pezen, defecten in de pezen, aanwezigheid van calcificaties en ontwikkeling van neovascularisatie. Alle dansers werden 24 maanden gevolgd voor de ontwikkeling van achilles- of patellapees gerelateerde pijn of letsel.	Echografische veranderingen waren gebruikelijk bij dansers, bij zowel mannen als vrouwen en in de achilles- en patellapezen. Symptomen gerelateerd aan peesdisfunctie ontwikkelden zich bij 10 dansers en 14 pezen: 7 achillespezen (3 rechter- en 4 linker pezen) en 7 patellapezen (2 rechter- en 5 linker pezen). De aanwezigheid van hypo-echogene defecten was zwak voorspellend voor toekomstige ontwikkeling van symptomen.	De aanwezigheid van echografische afwijkingen was gebruikelijk voor de balletdansers, maar alleen de aanwezigheid van focale hypo-echogene veranderingen voorspellen de ontwikkeling van toekomstige pees-gerelateerde disfunctie. Dit suggereert dat screening van asymptomatische personen nuttig kan zijn voor personen met een hoog risico op het ontwikkelen van pees gerelateerde disfunctie en/of pijn, wat aangepaste trainingen of preventieve behandelingen mogelijk maakt.	7
Docking, *et al.*[39] 2016	Het onderzoeken van de gemiddelde dwarsdoorsnede van de fibrillaire structuur, gedetecteerd door “Ultrasound Tissue Characterization (UTC)” in zowel de pathologische als normale achilles- en patellapees.	Retrospectieve studie	n = 91	Van de participanten werden de achilles- en/of patellapees gescand met UTC, om een driedimensionaal beeld van de pees(patronen) te verkrijgen. De gemiddelde dwarsdoorsnede van uitgelijnd fibrillaire structuren (type I en II) en gedesorganiseerde structuren (type III en IV) werden gecalculeerd middels UTC-algoritmes. Iedere pees werd geclassificeerd als ‘pathologisch’ of ‘normaal’, gebaseerd op gray scale echografie.	De gemiddelde dwarsdoorsnede van pezen geclassificeerd als ‘pathologisch’ was significant groter vergeleken met de normale pezen. De pezen bevatten ook grotere hoeveelheden gedesorganiseerde peesstructuren. Een significant verband werd waargenomen tussen de gemiddelde dwarsdoorsnede van pezen met gedesorganiseerde structuur en de anterioposterior (AP) diameter van achilles- en patellapezen.	Het toenemen in dikte van de pees duidt op pathologische veranderingen; deze studie toont dat verdikking van de pees wellicht ook een positieve zijde heeft. Visualisatie van de pees in twee dimensies kan geen volume bepalen van de pathologie in relatie tot het omliggend weefsel. Dit kan leiden tot een te grote nadruk op de pathologie, in plaats van de mogelijke peesaanpassingen aan de rand van de pathologie.	5
Fazekas, *et al.*[40] 2018	Onderzoeken prevalentie van hypo-echogene gebieden bij echografie en de associatie met de VISA-P score bij	Cross-sectionele studie	n = 31; (13m/18v)	Door deelnemende atleten werd voorafgaande aan het echografisch onderzoek tweemaal de VISA-P (score 0-100) vragenlijst ingevuld, een voor de rechter en een voor de linkerknie.	De prevalentie van hypo-echogene gebieden was 19,4% (6/31) in de rechterknie en 29,0% (9/31) in de linkerknie. Geen verschil tussen man en vrouw in zowel de rechter- als linkerknie. De VISA-P scores waren	Hypo-echogene gebieden werden gedetecteerd tijdens echografisch onderzoek bij asymptomatische atleten met springsport. Bij de rechterknie was een associatie	7

	asymptomatische atleten die een springsport beoefenen, gelet op geslacht.			Gebruikte echotoestellen waren GE Logic E en Sonosite M-turbo, met een 10-15 mHz transducer. In axiale richting werden 6 beelden vervaardigd, in sagittale richting werden 5 beelden vervaardigd. De toegepaste patiëntpositie was in rugligging, met de knie in flexie, ongeveer 45°. Peesafwijkingen werden gekarakteriseerd door micro-calcificaties en/of hypo-echogene gebieden. Indien afwijkingen aanwezig (+) en niet aanwezig (-).	significant lager bij echografie (+) dan echografie (-) in de rechterknie, dit was niet het geval bij de linkerknie. De meest sensitieve en specifieke VISA-P score, gebaseerd op de status [(+) of (-)] van hypo-echogene gebieden was 89.5 met 86.4% en 77.7% van sensitiviteit en specificiteit respectievelijk.	tussen hypo-echogene gebieden en VISA-P scores, bij de linkerknie werd geen associatie gevonden. VISA-P scores kunnen wellicht als screening-tool worden gebruikt voor de aanwezigheid van hypo-echogene gebieden.	
Giombini, *et al.*[41] 2013	Het beoordelen van de klinische status, peesstructuur en vascuiariteit van achilles-patella- en quadricepspezen bij schermers op hoog niveau en het voorspellen van risico op ontwikkeling van symptomen.	Prospectieve studie	n = 37 (15m/22v)	Bij 37 schermers werden een klinisch onderzoek, een echografisch onderzoek (US) naar peesveranderingen en power Doppler (PD) flow van beide achilles-, patella- en quadricepspezen uitgevoerd op meerdere momenten door de tijd heen. De follow-up had een duur van 3 jaar.	Er werd geen associatie gevonden tussen antropometrische data (geslacht, leeftijd, BMI, aantal trainingsuren) en ontwikkeling van tendinopathie op echografische beelden. Bij de laatste afspraak bleek dat patellapezen gediagnosticeerd als abnormaal bij aanvang van het onderzoek, meer kans hadden op het ontwikkelen van symptomen dan patellapezen die als normaal werden beschouwd bij aanvang, terwijl US en PD afwijkingen bij achilles- en quadricepspezen niet voorspellend bleken voor het ontwikkelen van symptomen.	Bij asymptomatische schermers waren structurele veranderingen gebruikelijk op US en PD beelden voor alle drie de pezen, maar alleen voor de patellapees bleken echografische afwijkingen voorspellend te zijn voor de ontwikkeling van tendinopathie.	6
Hutchison, *et al.*[42] 2019	Het bepalen van de prevalentie van patellatendinopathie en patellapees afwijkingen in een populatie mannelijke basketballers.	Cross-sectionele studie	n = 95m	Nationale basketballers uit de tweede en derde divisie werden onderzocht. Van alle spelers werden beide patellapezen echografisch gescand. Patellatendinopathie werd geïdentificeerd gebaseerd op de symptomen van de speler (pijn bij palpatie) en de aanwezigheid van een hypo-echogene laesie op echografische beelden.	Een meerderheid van de participanten, 53 van 95 (55.8%), had geen pijn bij palpatie of echografische afwijkingen. Bij 33.7% van de spelers werd echografische afwijkingen gevonden in ten minste één knie; 20 van deze atleten (21.1%) had patellatendinopathie (pijn en peesafwijkingen). Basketballers die al langere tijd speelden hadden 3.5 keer meer kans op peesafwijkingen en 4 keer meer kans op patellatendinopathie bij start van het seizoen.	Eén op de drie mannelijke basketbalspelers toonden peesafwijkingen of patellatendinopathie. Medici zouden basketbalatleten moeten evalueren op patellapees afwijkingen en patellatendinopathie, als onderdeel van preseizoen screening protocol.	7
Malliaras, *et al.*[43] 2010	Deze studie onderzocht de temporele sequentie van echografie bij afwijkingen in grijswaarden en de relatie tussen afwijkingen in grijswaarden, Doppler flow en pijn.	Cross-sectionele studie	n = 58	Patellaire peespijn, GS-US en CD-US werden maandelijks bilateraal beoordeeld onder 58 volleybalspelers gedurende een seizoen van 5 maanden. De kans op overgang tussen de grijswaarden-groepen werd voor elke maand berekend en gedurende het seizoen opgeteld (prospectief). De relatie tussen deze groepen, de aanwezigheid en intensiteit van pijn en de aanwezigheid van Doppler flow werden onderzocht.	Pezen met een normale echo hadden meer kans om over te gaan op diffuse verdikking dan op een hypo-echogeen gebied. Pezen die een hypo-echogeen gebied bevatten, hadden meer kans om over te gaan op diffuse verdikking dan op een normaal echografisch uiterlijk. Hypo-echogene regio's waren vaker pijnlijk (59%) en bevatten Doppler flow (42%) dan pezen met diffuse verdikking (pijn bij 43% en Doppler flow in 6%).	De overgangen tussen normale, diffuus verdikte pezen en die met een hypo-echogeen gebied suggereren dat deze veranderingen in grijswaarden in de echografie verschillende fasen van peespathologie kunnen vertegenwoordigen. Pezen die een hypo-echogeen gebied bevatten, hebben meer kans op pijn en bevatten Doppler flow dan diffuus verdikte pezen.	7
McCreesh, *et al.*[44] 2013	Bij een voetballer met chronische patellatendinopathie	Casestudie	n = 1	Het echografisch onderzoek werd uitgevoerd met een GE Logic e echotoestel en een 7-12 MHz lineair	Tijdens de eerste scangelegenheid was de pees opvallend verdikt: 81 en 82 mm gemeten op de longitudinale scan op 5 en 10	Echografie is een aanwinst en toevoeging bij fysiotherapie, mits een geoefend professional de	5

	werd echografie voor diagnosestelling uitgevoerd bij de eerste afspraak en werd 8 weken later herhaald. Met als doel om te bepalen of grijswaardes en/of Doppler veranderingen waren opgetreden en of deze verband hielden met symptomen.			array transducer. De patellapees werd longitudinaal en transversaal door gescand. Ter aanvulling werd ook met power Doppler gescand, om neovascularisatie op te sporen. Op twee verschillende momenten is echografisch onderzoek uitgevoerd, na de eerste gelegenheid was de tweede scangelegenheid 8 weken later.	mm inferieur van de distale patella. Dit vergeleken met de afmetingen van de asymptomatische kant: 38 en 29 mm. Hypo-echogene gebieden werden geconstateerd aan de symptomatische zijde en neovascularisatie. Deze echografische bevindingen bevestigden de klinische diagnose van patellatendinopathie. Na 8 weken fysiotherapie werd weer gescand, de dikte was bijna niet afgenomen en ook het hypo-echogene gebied was maar een klein beetje verkleind. Wel was de neovascularisatie een stuk verminderd.	beeldvorming uitvoert. Het kan bijdragen bij de uiteindelijke diagnosestelling en monitoring van een patiënt.	
Minetto, *et al.*[45] 2017	De prevalentie van patellapees afwijkingen onderzoeken middels echografie bij “pallapugno” spelers en te bepalen of peesafwijkingen de ontwikkeling van tendinopathie kunnen voorspellen.	Cohortstudie	n = 14m	Met echografie werd in B-mode de patellapees gescand van beide knieën bij 14 spelers. De peesstructuur en neovascularisatie werden middels kwalitatieve tests, de peesdikte, dwarsdoorsnede en echogeniteit werden middels tests gekwantificeerd.	De kwalitatieve tests toonden een subklinische tendinopathie van het niet-dominante been bij 5 van de 14 spelers (35%), terwijl uit de echografische kwantitatieve tests bij 8 van de 14 (57%) afwijkingen toonden. Echogeniteit en dwarsdoorsnede waren kwantitatieve variabelen die het meest discriminant waren tussen de asymptomatische spelers zonder structurele peesafwijkingen en met peesafwijkingen. Twee spelers (2 van de 8: 25%) ontwikkelden een klinische tendinopathie na een follow-up van zes maanden.	De prevalentie van subklinische patellatendinopathie in het niet-dominante been van de spelers was hoog. Patellapees afwijkingen bij aanvang van het onderzoek leken het risico op het ontwikkelen van patellatendinopathie.	5
Myllymäki, *et al.*[46] 2010	De rol van echografie evalueren bij jumper’s knee.	Cohortstudie	n = 57 (47m/10v)	Het knie-extensor mechanisme (KEM, de quadriceps en de patellapees) van 62 knieën met klinisch gesuggereerde jumper’s knee, werden middels echografie onderzocht. 57 atleten, waarvan 5 atleten bilaterale symptomen hadden, 52 asymptomatische contralaterale knieën. De referentiegroep bestond uit 100 asymptomatische knieën. Het KEM werd zowel longitudinaal als transversaal gescand. Hiervoor is een Toshiba SSA 100 met een 7.5 MHz transducer gebruikt en in sommige gevallen een Acuson 128 met een 5 MHz transducer. De atleten werden in rugligging gescand, met de knie in 45° flexie. Hypo-echogene gebieden in de pees werden beschouwd als indicatief voor degeneratieve noduli.	In de referentiegroep van 100 knieën werden geen hypo-echogene laesies gevonden in het KEM. Van de 62 symptomatische knieën zijn 25 echografisch normaal bevonden en 37 echografisch abnormaal. Bin 31 knieën werd een hypo-echogene focale laesie gedetecteerd. Deze was in 23 gevallen gelegen in de proximale insertie van de patellapees en in één geval in de distale insertie. In 7 gevallen bevond de laesie zich in de patella insertie van de quadricepspees. 18 van de laesies zijn operatief verwijderd. De echografische bevindingen kwamen overeen met de chirurgische bevindingen.	Echografie is een betrouwbare methode voor het diagnosticeren en het lokaliseren van degeneratieve focale laesies van het KEM. Als een laesie is gedetecteerd in de insertie van de patellapees, zou chirurgische ingreep overwogen moeten worden. De preoperatieve lokalisatie van de laesie kan steun bieden aan de chirurg gedurende de operatie.	5
Ruaro, *et al.*[15] 2019	Het evalueren van patellatendinopathie met een hoogfrequente transducer	Casestudie	n = 1	Longitudinale en transversale GS-US van het anterieure aspect van de knieën werden uitgevoerd met een lineaire 18-4 MHz transducer.	Echografie toonde gezwollen, inhomogene en hypoechoïsche patellapezen aan ter hoogte van de insertie op de rotula. Deze veranderingen waren duidelijker in de linkerknie. Color Doppler-evaluatie toonde duidelijke tekenen van neovascularisatie aan,	Jumper's knee is een ernstige aandoening die een juiste en tijdige diagnose vereist, waarvoor vaak echografisch onderzoek nodig is om de meest geschikte behandeling te starten.	5

					respectievelijk rechter- en linkerknie.		
Rudavsky, *et al.*[47] 2018	Het volgen van jonge balletdansers tot aan adolescentie, om te achterhalen wanneer pathologie zich ontwikkelt in de proximale patellapees.	Longitudinale studie	n = 57	Balletdansers werden twee jaar lang gemonitord, met elke 6 maanden dataverzameling. De data hield in: een echografische scan van hun linker patellapees, hiervoor werd gebruikgemaakt van UTC om peesveranderingen te kwantificeren, daarnaast werd antropometrische data verzameld om de groeispurt mee te nemen in de interpretatie van de resultaten, verder werd de VISA-P score in gevuld en een single-leg decline squat voor pijnbepaling aan de patellapees uitgevoerd.	Van de dansers ontwikkelde 9% pathologie gedurende het onderzoek, welke geen associatie had met de groeispurt. De groeisnelheid van het lichaam en dansparticipatie waren beide aan de start van en tijdens het onderzoek gelijk aan de dansers die pathologie ontwikkelden en dansers die geen pathologie ontwikkelden. Maar 2 van de 5 dansers die pathologie ontwikkelden gaven aan pijn te hebben aan de patellapees.	Pathologie aan de proximale patellapees kan ontwikkelen tijdens adolescentie, maar blijft soms asymptomatisch. De aanwezigheid van pathologie staat dus in sommige gevallen niet gelijk aan pijn, maar vergroot de kansen op het ontwikkelen van pijn in latere stadia in combinatie met overbelasting.	5
Sunding, *et al.*[48] 2016	Het doel van deze studie was om de intra- en inter-waarnemer betrouwbaarheid te beoordelen voor kwantitatieve metingen (dikte) en kwalitatieve evaluaties (structuur en neovascularisatie) van (a)symptomatische achillespezen en patellapezen met US en CD-US met behulp van de Öhberg score.	Cross-sectionele studie	n = 27 n = 26	Achtentwintig opeenvolgende patiënten met symptomatische en asymptomatische achilles- (n = 27) en patellaire pezen (n = 26) werden geïncludeerd. Pees anteroposterior dikte werd gemeten. De peesstructuur en neovascularisatie werden geëvalueerd met behulp van een gemodificeerde Öhberg-score. Echografische beelden werden tweemaal geëvalueerd door vier onafhankelijke waarnemers.	De gemiddelde dikte voor achilles- en patellapezen was respectievelijk 8,4 mm (± 2,0) en 5,5 mm (± 1,7). De betrouwbaarheid voor afstandsmaten was overal hoog (ICC = 0.963–0.999). Een hoge correlatie werd gevonden tussen waarnemers met betrekking tot evaluatie van neovascularisatie (r = 0,767-0,992) en lage correlatie met betrekking tot evaluatie van structurele veranderingen. De betrouwbaarheid binnen de waarnemers was sterk voor evaluaties van zowel de peesstructuur (k = 0,537 - 0,873) als neovascularisatie (k = 0,639 - 0,864).	Met een strikte methode voor het meten van peesdikte en het stellen van criteria voor het evalueren van structurele veranderingen en hoeveelheid en verdeling van neovascularisatie, is GS-US en CD-US een betrouwbare methode voor het evalueren van achilles- en patellapezen. De gemodificeerde, 4-cijferige Öhberg-score bleek een reproduceerbaar instrument te zijn voor de beoordeling van de peesstructuur en neovascularisatie.	6
Tran, *et al.*[49] 2020	Het onderzoeken van de allereerste fase van tendinopathie bij achilles- en patellapezen.	Observationele studie	n = 250	In totaal participeerden 250 deelnemers. Hiervan waren 200 atleet die fysiek actief waren met palpatiepijn aan de achilles- en/of patellapees en een controlegroep van 50 gezonde deelnemers zonder overbelasting en pijn aan de pezen. De participanten werden ingedeeld in drie groepen: symptomen voor 0-1 maand (T1), 1-2 maanden (T2) of 2-3 maanden (T3). De participanten werden onderzocht middels echografie.	Bij achillestendinopathie werd de dwarsdoorsnede bepaald middels echografie, deze was ~25% groter dan bij de gezonde controlepersonen. Zowel bij patella- als achillestendinopathie was de anterior-posterior diameter vergroot. Daarnaast werd neovascularisatie vastgesteld bij deze groep middels Dopplerechografie, zonder dat mRNA voor angio genetische factoren was veranderd.	Tijdens de eerste fase van tendinopathie werd een geleidelijke toename van angiogenese, peesverdikking en weefsel anabole signalen waargenomen. Door herhaaldelijke overbelasting van de pees werden gedeeltelijke rupturen vastgesteld.	5
Visnes, *et al.*[50] 2015	Het onderzoeken van de relatie tussen ontwikkeling van echografische veranderingen in patella- en quadricepspezen en de symptomen van jumper's knee. Daarnaast werd gekeken naar de effecten van intensieve training op peesdikte bij	Prospectieve cohortstudie	n = 141	Bij 141 volleyballers werd een follow-up studie uitgevoerd van gemiddeld 1.7 jaar, met klinisch en echografisch onderzoek iedere 6 maanden. De verzamelde data werd ingevoerd in SPSS (lengte, gewicht, leeftijd, peesdikte, trainingsuren).	Van de 141 asymptomatische atleten ontwikkelden 22 atleten (35 patellapezen) jumper's knee. In een multivariabele logistische analyse, werd als hoofdbevinding geconstateerd dat een hypo-echogeen gebied het risico op ontwikkeling van symptomen van jumper's knee verhoogde. De dikte van de patellapees van gezonde atleten veranderden niet, terwijl de dikte van quadricepspezen groter werd.	Echografische veranderingen bij aanvang van het onderzoek waren risicofactoren voor het ontwikkelen van symptomen van jumper's knee. Daarnaast werd bij gezonde atleten een verdikking van 7-11% van de quadricepspees gevonden, terwijl de patellapees niet dikker werd.	6

	adolescente topatleten.						
Warden, *et al.*[51] 2007	Het vergelijken van accuraatheid tussen MRI en echografie bij diagnostisering van patellatendinopathie.	Cohortstudie	n = 63	30 participanten met klinisch gediagnosticeerde patellatendinopathie en 33 asymptomatische participanten werden aan elkaar gekoppeld aan de hand van de sport die zij uitoefenden en werden prospectief met elkaar vergeleken. Van MRI, gray scale echografie en color Doppler echografie (gray scale [GS-US] en color Doppler [CD-US]) werden de accuraatheid, sensitiviteit, specificiteit, positief en negatief voorspellende waardes en de kans op positieve en negatieve testresultaten bepaald voor beide technieken.	De accuraatheid van MRI, GS-US en CD-US was 70%, 83% en 83% respectievelijk (P=.04; MRI versus GS-US). De waarschijnlijkheid van positieve MRI, GS-US en CD-US was 3.1, 4.8 en 11.6 respectievelijk. MRI en GS-US hadden een gelijke specificiteit (82% versus 82%; P=1.00); de sensitiviteit van GS-US was groter dan die van MRI (87% versus 57%; P=0.01). De sensitiviteit (70% versus 87%; P=.06) en specificiteit (94% versus 82%; P=.10) verschilden niet van elkaar tussen CD-US en GS-US.	Echografie was meer accuraat dan MRI bij het bevestigen van de klinisch gediagnosticeerde patellatendinopathie. GS-US en CD-US representeren de beste combinatie voor het bevestigen van de klinisch gestelde diagnose, omdat GS-US de grootste sensitiviteit had en een positief CD-US resultaat indiceert een grote waarschijnlijkheid op symptomatische individuen.	5
Watson, *et al.*[52] 2018	Deze studie heeft tot doel de inter-beoordelaar betrouwbaarheid van een Sport and Exercise Medicine (SEM) cohort te bepalen bij het beoordelen van neovasculariteit met behulp van de vijfpunts Modified Öhberg Score (MOS).	Cohortstudie	n = 11 (n = 16 pezen)	Elf deelnemers (7 mannen en 4 vrouwen) zorgden voor 16 symptomatische achilles- en patellapezen. Deze werden onderzocht met behulp van PD. Uitgevoerd door 6 SEM-medewerkers die neovasculaire veranderingen beoordeelden die met de MOS werden gezien. Representatieve digitale scanbeelden werden 3 weken later bewaard om te worden opgeslagen. De inter-beoordelaar en intra-beoordelaar betrouwbaarheid van de MOS werd onderzocht met behulp van intraclass correlation coefficient (ICC) en Kappa Agreement scores.	Neovasculaire veranderingen werden gemeld bij 65,6% van de 96 uitgevoerde scans. De ICC voor de inter-beoordelaar betrouwbaarheid was 0,86 en de Kappa 0,52. De ICC voor intra-beoordelaar betrouwbaarheid was 0,95 en Kappa 0,91.	Neovasculaire veranderingen waren aanwezig bij twee derde van de symptomatische pezen. Uitstekende SEM medewerkers inter-beoordelaar en intra-beoordelaar betrouwbaarheid werd aangetoond. Deze bevindingen ondersteunen het gebruik van PD om neovascularitеit te beoordelen door voldoende ervaren SEM medewerkers. Verder toekomstig interventieonderzoek met een vergelijkbaar ervaren SEM-consortium kan worden uitgevoerd met de zekerheid dat de beoordeling van neovascularitеit betrouwbaar zal zijn.	5

Echografische verandering

De meerwaarde van echografie bij atleten die risico lopen op patellatendinopathie is onderzocht in meerdere studies. Echografie wordt al lange tijd gebruikt voor: (1) het detecteren van preklinische laesies bij atleten; (2) het detecteren van patellapees pathologie; (3) het bepalen van de ernst van deze pathologie; (4) het monitoren van de voortgang van het herstel van de patellapees na behandeling van patellatendinopathie; (5) verschaffen van objectieve indicaties voor chirurgie en (6) het beoordelen van het herstel na een ingreep.[46] De casestudie van McCreesh*, et al.* ondersteunt dat echografie ook van toegevoegde waarde is bij het inzetten van follow-up bij behandeling van patiënten met patellatendinopathie.[44]

Uit de studies van Benítez, *et al.*, Bode, *et al*., Comin, *et al*. en McCreesh, *et al*. blijkt dat patellatendinopathie zich uit middels verschillende echografische kenmerken. Bij patellatendinopathie is de pees verdikt, zijn hypo-echogene gebieden in de pees aanwezig en worden soms hyper-echogene gebieden met posteriore akoestische schaduw gevonden, duidend op calcificaties in de pees (tabel 5).[35,36,38,44]

Tabel 5 Echografische bevindingen Bode*, et al. demonstreren hoge prevalentie van structurele veranderingen.*[36]

	N = 232	Percent
Tendon thickening	9	7.60
Hypo echogenicity	43	36.40
Hyper echogenicity	17	14.40
No Neovascularization	38	32.20
Neovascularization I°	33	28.00
Neovascularization II°	22	18.60
Neovascularization III°	16	13.60
Neovascularization IV°	4	3.40
Tendon thickness origin (mm)	5.43 ± 0.92	
Tendon thickness thickest part (mm)	2.65 ± 0.65	

De studie van Bode, *et al.* bevestigt dat echografie een valide methode is om deze structurele peesveranderingen vast te leggen. Doordat echografie beschikt over de mogelijkheid tot power (PD-US) en color Doppler ultrasound (CD-US), kunnen neovascularisatie en andere abnormale musculoskeletale bevindingen in beeld worden gebracht.[34,36,40,44]

Ook in de casestudie van Ruaro*, et al*. werd echografie als betrouwbaar diagnostisch hulpmiddel beschouwd voor patellatendinopathie. Echografie is zeer gevoelig voor het detecteren van subtiele veranderingen in de aanwezigheid van een oppervlakkige fibrillaire pees, parallel aan de huid. Volgens Ruaro, *et al.* kan een verhoogde Doppler flow een aanwijzing zijn voor hyperemie geassocieerd met tendinopathie. Vooral in de subacute-chronische fase wanneer de intratendineuze neovascularisatie begint (figuur 8). Het proces van neovascularisatie werd geassocieerd met het begin van pijnlijke episodes. Het onderzoek van Ruaro, *et al*. laat zien hoe echografisch onderzoek van de spier en pees kan helpen bij het stellen van een juiste klinische diagnose, omdat het de structuren kan identificeren die betrokken zijn bij het pathologische proces als het lichamelijk onderzoek niet doorslaggevend zou zijn.[15]

Sunding*, et al.* geven aan dat echografie tegenwoordig wordt beschouwd als een valide en waarschijnlijk de meest geschikte methode als het gaat om het onderzoeken van oppervlakkig gelokaliseerde structuren, zoals de patellapees. Met een strikte methode voor

het meten van pezen kan echografie een hogere spatiële resolutie bereiken dan Magnetic Resonance Imaging (MRI). Fijne structuren, zoals de vezelbundels van een pees, kunnen worden afgebeeld met echografie, in tegenstelling tot MRI. Echter, echografie heeft een beperkt Field of View (FOV) met de lineair array transducer en een afname van de penetratie bij het verhogen van de frequentie. Dit maakt het moeilijk om een overzichtsbeeld te krijgen van belangrijke aangrenzende structuren. Een ander veel genoemd nadeel van echografie is de afhankelijkheid van technische vaardigheden en ervaring van de echografist. De leercurve is lang en tijdrovend. Echografie (gray scale ultrasound [GS-US] en color Doppler ultrasound [CD-US]) is een betrouwbare methode voor het evalueren van patellapezen. De Öhberg-score bleek een reproduceerbaar instrument te zijn voor de beoordeling van de peesstructuur en neovascularisatie.[48]

In een onderzoek van Bode, *et al.* werden de patellapezen van 119 voetballers echografisch onderzocht op hyper- en hypo-echogene structuren in de pees, neovascularisatie en peesdikte. Alle spelers met klinische symptomen van patellatendinopathie toonden ook structurele peesveranderingen zoals hypo-echogene gebieden en neovascularisatie in vergevorderde stadia: graad III-IV volgens de Öhberg-score (tabel 1). Niet alleen bij symptomatische patellapezen bleek het nuttig om echografie in te zetten om de staat van de pees te beoordelen. Bij 30 spelers zonder symptomen werden hypo-echogene gebieden gevonden en bij 7 andere asymptomatische spelers werd neovascularisatie vastgesteld in graad III-IV. In totaal toonden 37 asymptomatische spelers echografische afwijkingen (18.53%).[36]

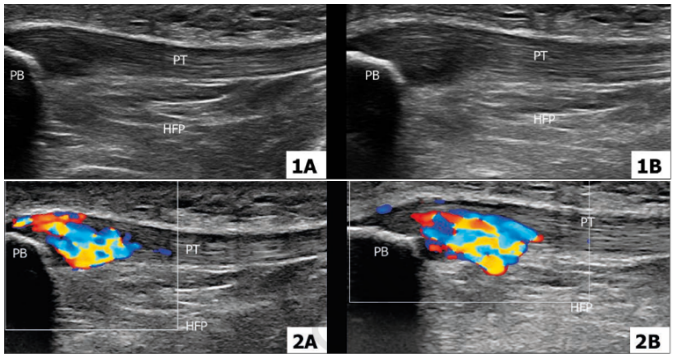

Figuur 8 1A en 1B. Longitudinaal echografisch beeld van de patellapees. De insertie van de pees is gezwollen en hypo-echogeen. PT, patellar tendon; PB, Patellar Bone; HFP, hoffa fat pad. 2A en 2B. color Doppler detecteert tekenen van neovascularisatie.[15]

De hypo-echogene gebieden die worden gezien met GS-US in patellapezen bieden beperkte informatie, blijkt uit het onderzoek van Watson, *et al*. Deze informatie kan worden uitgebreid door het gebruik van PD-US om neovascularisatie te identificeren. Een betrouwbare methode om neovascularisatie te onderzoeken is het vascularisatie graderingssyteem van Öhberg, *et al*.[52]

Cassel*, et al*. hebben onderzoek verricht naar de prevalentie van echografische veranderingen in de patellapees bij atleten. Structurele peesveranderingen en neovascularisatie waren bij zowel atleten met patellatendinopathie als atleten zonder patellatendinopathie zichtbaar. In dit onderzoek werd een associatie tussen prevalentie van neovascularisatie en patellatendinopathie waargenomen. Niet alleen werd bij atleten met patellatendinopathie meer neovascularisatie geconstateerd, ook werden deze hoger geclassificeerd volgens de Öhberg-vascularisatiescore (tabel 1). Bij atleten met patellatendinopathie werden veelvuldig hyper- en hypo-echogeniteiten in de patellapees geconstateerd, vergeleken met de asymptomatische controlegroep. Deze peesveranderingen maken deel uit van het proces van pijnontwikkeling bij atleten.[37]

In de studie van Hutchison*, et al.* waarin 95 basketbalspelers werden onderzocht middels echografie, toonde 21.2% van de spelers patellatendinopathie bij aanvang van het sportseizoen. Bij 33.7% van de spelers werden hypo-echogene gebieden geconstateerd.[42]

In het onderzoek van Rudavsky, *et al.* werden 57 balletdansers twee jaar gemonitord middels echografie. Hiervan kreeg 9% van de dansers te maken met patellatendinopathie in de proximale patellapees. Opvallend was dat maar 2 op de 5 van deze 9% pijn rapporteerde geassocieerd met patellatendinopathie.[47]

Benitez, *et al.* en Bode, *et al.* hebben onderzoek gedaan naar de relatie tussen pijn en echografische afwijkingen. Hierbij werd gebruikgemaakt van de VISA-P vragenlijst. Hieruit bleek dat atleten met veel pijn en een lage VISA-P score, vaak meer vascularisatie toonden op echobeelden.[35,36]

De bevindingen in het onderzoek van Malliaras*, et al.* suggereren dat GS-US stadia van tendinopathie laten zien. Bij pezen met hypo-echogene gebieden was een groter risico op ontwikkeling van pijn en neovascularisatie dan diffuus verdikte pezen. Pezen met een normaal echografisch beeld (figuur 9A) hadden meer kans om over te gaan op diffuse verdikking (figuur 9B) dan op een hypo-echogeen gebied (figuur 9C). Pezen die een hypo-echogeen gebied bevatten, hadden meer kans om over te gaan op een diffuse verdikking dan op een normaal echografisch beeld. Hypo-echogene regio's waren vaker pijnlijk en bevatten Doppler flow dan pezen met diffuse verdikking. Volgens Malliaras*, et al.* kan deze informatie helpen bij het interpreteren van echografische beelden bij mensen met pijn in de regio van de patellapees.[43]

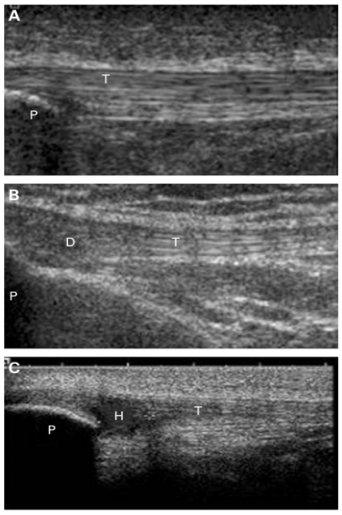

Figuur 9 US-GS A. Normale patellapees; B. Diffuse verdikking; C. Hypo-echogene regio.[43]

Sensitiviteit en specificiteit

In het cohortonderzoek van Warden*, et al.* is onderzoek gedaan naar de vergelijking in accuraatheid tussen MRI en Echografie (GS-US en CD-US) voor het bevestigen van klinisch gediagnosticeerde patellatendinopathie (figuur 10).[51] Voor elke techniek werden de accuraatheid, sensitiviteit, specificiteit, positieve en negatieve voorspellende waarden en de waarschijnlijkheid van positieve en negatieve testresultaten bepaald. Hieruit is gebleken dat de accuraatheid van GS-US en CD-US beide 83% zijn. De sensitiviteit van GS-US is 87% en van CD-US 70%, bij symptomatische patiënten. De specificiteit van GS-US is 82% en van CD-US 94%, bij asymptomatische patiënten (tabel 6). GS-US categoriseerde 10 (van 11) en 4 (van 8) van de symptomatische en asymptomatische patiënten correct. Volgens Warden, *et al*. is echografie accuraat in het bevestigen van klinisch gediagnosticeerde patellatendinopathie en is de combinatie GS-US en CD-US mogelijk de beste combinatie voor het bevestigen hiervan.

Tabel 6 Uitkomsten GS-US en CD-US Warden*, et al.*[51]

	GS-US	CD-US
Accuraatheid	83%	83%
Sensitiviteit	87%	70%
Specificiteit	82%	94%

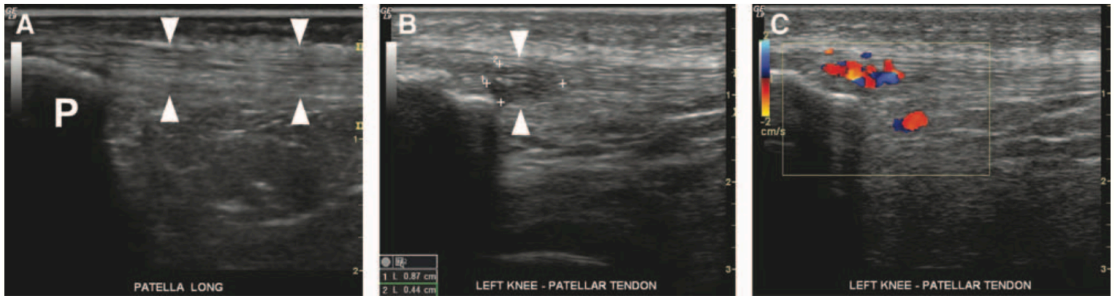

Figuur 10 Echografische beelden proximale patellapees: A. Symptomatische 25-jarige man met een normale GS-US; B. Symptomatische 24-jarige man met een wigvormig hypo-echogene regio met een toegenomen dikte van de patellapees in anteroposterior (A-P) richting (witte pijlen); C. Dezelfde patiënt als op beeld B met color Doppler, neovascularisatie is zichtbaar ter hoogte van de hypo-echogene regio.[51]

Volgens Fazekas, *et al.* zijn hypo-echogene gebieden of (micro-)calculi binnen de patellapees vaak voorspellend voor toekomstige patellapees afwijkingen. In dit betreffende onderzoek werd aangetoond dat echografische screening van deze laesies een vergelijkbare sensitiviteit en specificiteit heeft met MRI.[40]

Screenen van een asymptomatische jumper's knee

In geval van patellatendinopathie zijn structurele peesveranderingen al in vroeg stadium in beeld te brengen middels echografie, volgens Docking, *et al*. Pathologische pezen compenseren voor gedesorganiseerde gebieden middels verdikking van de pees. Hierdoor kunnen pezen langdurig asymptomatisch blijven, terwijl deze nog wel in staat zijn grote krachten te verduren. Verdikking van de pees wijst op pathologie; hoewel dit ook een positieve bevinding kan zijn. Het is de manier van pezen om zich aan te passen aan de pathologie. Docking, *et al.* verklaren hiermee dat peesverdikking vroegtijdig vast te stellen is en van voorspellende waarde kan zijn als het gaat om ontwikkeling van peespathologie.[39]

Dat de peesdikte toeneemt al in vroege stadia van patellatendinopathie blijkt ook uit de studie van Tran*, et al*. Hierin werden atleten met palpatiepijn en bewegingsgerelateerde pijn, die minder dan drie maanden in hun achilles- en patellapees aanwezig waren, opgenomen samen met 50 gezonde controlepatiënten zonder voorafgaande symptomen in hun pezen. De A-P (anteroposterior) dikte van de patellapezen van de atleten werden zowel in transversale als sagittale richting gemeten. Uit het onderzoek blijkt dat de peesdikte van de patellapees met twee à drie maand toeneemt. De breedte van de pezen was in de loop van de tijd onveranderd en was nooit verhoogd in vergelijking met de contralaterale asymptomatische patellapezen, zie figuur 11.[49] Bovendien leken de veranderingen van Doppler flow gepaard te gaan met de toenemende peesgrootte, wat suggereert dat angiogenese en neovascularisatie een groot deel van de verhoogde peesgrootte in de eerste drie maanden van patellatendinopathie verklaarde. De Doppler flow in de tendinopathische patellapezen waren in alle drie de groepen groter dan de Doppler flow waargenomen bij de contralaterale patellapezen (figuur 11).[49]

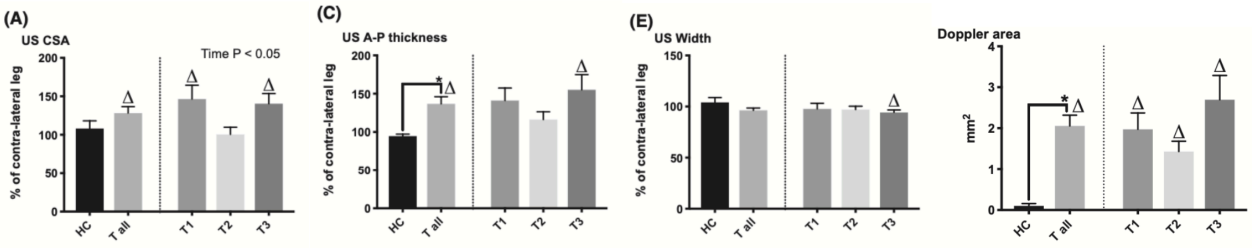

*Figuur 11 Echografische metingen van patiëntengroep in drie richtingen: A. Meting cross-sectioneel; C. Meting anterior-posterior; E. Meting breedte: Doppler area. Doppler flow over drie maanden van aangetaste patellapees van patiënten en normale patellapees van gezonde controlepersonen. *HC, Healthy control persons; T1, 0-1 maand; T2, 1-2 maand; T3, 2-3 maand.*[49]

Asymptomatische pezen met echografische afwijkingen komen veelvuldig voor. Dit is de uitkomst van de studie van Warden*, et al.* waarin 33 asymptomatische patellapezen van atleten echografisch werden onderzocht. De prevalentie was 18%.[51]

In de studie van Comin*, et al*. werden 79 asymptomatische balletdansers echografisch onderzocht. De resultaten toonden een hoge incidentie van peesabnormaliteiten, zoals diffuse peesverdikking en focale afwijkingen. Bij 8% van de dansers werd neovascularisatie geconstateerd in de patellapees.[38] In een andere studie van Fazekas, *et al.* waarin 62 asymptomatische patellapezen van topatleten onderzocht werden middels echografie, werd bij 19.4% van de rechter patellapezen en bij 29.0% van de linker patellapezen hypo-echogene gebieden gedetecteerd in de pees.[40]

Visnes*, et al.* toonden aan dat atleten met asymptomatische patellapezen die hypo-echogene veranderingen toonden, een vier keer grotere kans hadden op ontwikkeling van symptomen van patellatendinopathie, in vergelijking met de controlegroep zonder hypo-echogene veranderingen.[50]

Ook in de onderzoeken van Minetto*, et al.* en Comin*, et al*. indiceert de aanwezigheid van hypo-echogene gebieden kans op ontwikkeling van patellatendinopathie in de toekomst.[38,45] Het onderzoek van Giombini*, et al*. ondersteunt deze resultaten. Hierin werd van 37 schermers op hoog niveau de quadriceps-, achilles- en patellapees onderzocht en hieruit bleek dat echografische afwijkingen in de patellapees voorspellend zijn voor het ontwikkelen van patellatendinopathie.[41] Echter, een waargenomen verhoogde peesdikte op echografisch beeld voorspelt niet de toekomstige ontwikkeling van patellatendinopathie bij asymptomatische atleten.[38]

5. Discussie

In deze systematische review werd onderzocht of echografie een valide methode is voor het diagnosticeren en screenen van jumper's knee. Hierbij is de relatie tussen de belasting van de patellapees en de echografische veranderingen onderzocht bij atleten die een springsport beoefenen. Volgens Fazekas, *et al*. en Warden, *et al.* heeft echografie een hoge mate van validiteit, accuraatheid, sensitiviteit en specificiteit voor het vaststellen van patellatendinopathie, door gebruik te maken van de combinatie GS-US met CD-US.[40,51] Voor het detecteren van laesies als hypo-echogene gebieden en (micro-)calculi binnen de patellapees, is aangetoond dat echografie niet onder doet voor MRI, maar eenzelfde sensitiviteit en specificiteit heeft.[40] Daarnaast kan echografie de fijne structuren zoals vezelbundels van een pees detecteren, doordat met echografie een hogere spatiële resolutie bereikt kan worden in vergelijking met MRI.[48] Een ander voordeel van echografie ten opzichte van MRI is dat echografie niet alleen een minder tijdrovende techniek is, maar ook vele malen goedkoper. Hiermee draagt echografie bij aan de kostenreductie in de zorg.[40,51] Niet alleen voor diagnosestelling kan gebruikgemaakt worden van echografie, maar ook als screeningtool blijkt echografie geschikt.[40] De verschillende echografische peesafwijkingen, die kunnen duiden op patellatendinopathie, hebben volgens Visnes, *et al*., Minetto, *et al*., Comin, *et al*., Malliaras, *et al*., Fazekas, *et al*. en Hirschmüller, *et al*. een voorspellende waarde wanneer deze worden waargenomen bij asymptomatische atleten.[37,38,40,43,45,50] Dit betekent dat echografie wellicht van meerwaarde kan zijn bij het screenen van atleten met een verhoogd risico op patellatendinopathie.

Niet alle onderzoeken liggen op één lijn, als het om de voorspellende waarde gaat van echografische peesuitingen. Niet alleen óf echografische veranderingen duiden op verhoogde kansen op het ontwikkelen van patellatendinopathie, maar ook welke afwijkingen dan van voorspellende waarde zijn. Volgens Docking, *et al*. is in het geval van peespathologie in een vroegtijdig stadium de patellapees diffuus verdikt. Dit zou één van de eerste tekenen kunnen zijn die duiden op ontwikkeling van peesafwijkingen zoals patellatendinopathie. Ook Malliaras*, et al.* toonden aan dat diffuse peesverdikking patellatendinopathie aankondigt, terwijl Giombini*, et al.* en Comin*, et al.* aangeven peesverdikking hiervoor niet als voorspellende factor te zien.[38,39,41,43] Het verschil in deze uitkomsten zou kunnen liggen aan het feit dat niet in iedere studie de metingen in dezelfde richting werden uitgevoerd. Comin, *et al*., Giombini, *et al*. en Malliaras, *et al*. hebben gemeten in A-P richting, terwijl Docking, *et al*. de gemiddelde transversale dikte hebben gemeten. Verschillende studies geven aan hypo-echogene laesies als voorspellende factor te zien voor patellatendinopathie,[37,40,43,45,50] maar Comin*, et al*. hechten hier slechts een zwak-voorspellende waarde aan.[38] Ook Watson*, et al.* trekken dit in twijfel en vinden dat hypo-echogene gebieden gedetecteerd met GS-US beperkte informatie bieden.[52] Visnes*, et al*. en Hirschmüller*, et al*. bepaalden dat naast hypo-echogene laesies ook neovascularisatie de kans op patellatendinopathie vergroot en dit een voorspellende factor is hiervoor. Desondanks is volgens Visnes*, et al*. onduidelijk of atleten potentieel baat hebben bij regelmatige echografische onderzoeken van hun patellapezen, noch wat de optimale scanfrequentie zou zijn.[50] Fazekas*, et al*. zien de voordelen in van echografische screening, omdat klinische symptomen en de aanwezigheid van hypo-echogene gebieden niet met elkaar op één lijn liggen. Bovendien levert het voordelen op als structurele peesveranderingen aan het begin van het sportseizoen geïdentificeerd worden. Hierdoor

bestaat de mogelijkheid om ten tijde van de eerste veranderingen die optreden een gepaste behandeling, zoals fysiotherapie toe te passen, om verdere schade van de patellapees te voorkomen.[40]

Gekeken naar beperkingen werd in deze systematische review geen rekening gehouden met de soort preset en de verschillende merken van echotoestellen. Het onderzoek zou betrouwbaarder zijn wanneer in alle wetenschappelijke literatuur gebruik zou worden gemaakt van hetzelfde aantal megahertz (MHz) en dezelfde merken van echotoestellen, met daarbij een vast scanprotocol voor het scannen van de pees en het uitvoeren van metingen. Verder biedt echografie een beperkt FOV met de lineair array transducer en een afname van de penetratie bij het verhogen van de frequentie. Dit maakt het moeilijk om een overzichtsbeeld te krijgen van belangrijke aangrenzende structuren. Daarnaast is een correct echografisch beeld afhankelijk van de technische vaardigheden en ervaring van de echografist en is de leercurve lang en tijdrovend. De juiste training en het opdoen van ervaring is hierbij van groot belang. In deze review is geen rekening gehouden met het aantal jaren scanervaring van de echografist. Verder heeft dit onderzoek zich beperkt tot het gebruik van één database. Het onderzoek is betrouwbaarder wanneer gebruik wordt gemaakt van meerdere databases. Voor het aantonen van de accuratesse, sensitiviteit en specificiteit is een wetenschappelijk artikel gebruikt uit het jaartal 2007. Echter, dit is een exclusiecriterium. Over dit onderdeel van het onderzoek zijn geen recente artikelen beschikbaar. Na het beoordelen van het artikel middels de checklists bleek het artikel hoog te scoren en is gekozen om desondanks het artikel toe te voegen aan deze systematische review.

Het uitvoeren van meerdere longitudinale studies wordt aanbevolen door Comin, *et al*., Fazekas, *et al*., Giombini, *et al*., Visnes, *et al*. en Malliaras, *et al*., om peesveranderingen op lange termijn en toekomstige pathologie van de patellapees te onderzoeken. Hierdoor kan meer gezegd worden over de peesveranderingen over een langere periode en over het screenen bij asymptomatische patellatendinopathie.[38,40,41,43,50] Daarnaast zijn meerdere geavanceerde echografische modaliteiten in opkomst, zoals Ultrasonographic Tissue Characterization, maar toekomstige studies zijn nodig om te bepalen of dergelijke monitoringsprogramma's de belasting bij blootgestelde atletenpopulaties kunnen helpen beheersen.[50]

Uit deze systematische review kan worden geconcludeerd dat echografie een valide modaliteit is voor het diagnosticeren en screenen van (a)symptomatische jumper's knee, zowel voor de eerste stadia als voor de gevorderde stadia. Echografisch onderzoek kan niet alleen de kliniek bevestigen, maar ook de ernst van de aandoening vaststellen middels verschillende stadia. Zowel structurele peesveranderingen als vascularisatie zijn in te delen in verschillende gradaties. Dit zou echografie een geschikte aanvulling maken op de kliniek. Doordat echografie naast het diagnosticeren ook geschikt blijkt voor screenen van asymptomatische atleten, zou echografie preventief inzetbaar kunnen zijn bij atleten die hoog risico lopen op jumper's knee. Een longitudinaal vervolgonderzoek wordt geadviseerd, wat betreft de peesveranderingen over een langere periode en het echografisch screenen van asymptomatische patellapezen, om uit te wijzen of mogelijk verdere schade van pezen te voorkomen is.

Literatuur

1. NHG-Standaard Niet-traumatische knieklachten | NHG [Internet]. [geciteerd 4 maart 2020]. Beschikbaar op: https://www.nhg.org/standaarden/volledig/nhg-standaard-niet-traumatische-knieklachten
2. Lian OB, Engebretsen L, Bahr R. Prevalence of jumper's knee among elite athletes from different sports: a cross-sectional study. Am J Sports Med [Internet]. 30 april 2005 [geciteerd 4 maart 2020];33(4):561–7. Beschikbaar op: http://www.ncbi.nlm.nih.gov/pubmed/15722279
3. Zwerver J, Bredeweg SW, Van Den Akker-Scheek I. Prevalence of jumper's knee among nonelite athletes from different sports: A cross-sectional survey. Am J Sports Med [Internet]. 7 september 2011 [geciteerd 11 april 2020];39(9):1984–8. Beschikbaar op: http://www.ncbi.nlm.nih.gov/pubmed/21737835
4. Jumpers knee - UMC Utrecht [Internet]. [geciteerd 4 maart 2020]. Beschikbaar op: https://www.umcutrecht.nl/nl/Ziekenhuis/Ziekte/Jumpers-knee
5. López-Royo MP, Gómez-Trullén EM, Ortiz-Lucas M, Galán-Díaz RM, Bataller-Cervero AV, Al-Boloushi Z, e.a. Comparative study of treatment interventions for patellar tendinopathy: a protocol for a randomised controlled trial. [Internet]. Vol. 10, BMJ open. 2020 [geciteerd 2 maart 2020]. p. e034304. Beschikbaar op: http://www.ncbi.nlm.nih.gov/pubmed/32066608
6. Cook JL, Rio E, Purdam CR, Docking SI. Revisiting the continuum model of tendon pathology: What is its merit in clinical practice and research? [Internet]. Vol. 50, British Journal of Sports Medicine. BMJ Publishing Group; 2016 [geciteerd 11 april 2020]. p. 1187–91. Beschikbaar op: http://www.ncbi.nlm.nih.gov/pubmed/27127294
7. Gemignani M, Busoni F, Tonerini M, Scaglione M. The patellar tendinopathy in athletes: A sonographic grading correlated to prognosis and therapy. Emerg Radiol. november 2008;15(6):399–404.
8. Rudavsky A, Cook J. Physiotherapy management of patellar tendinopathy (jumper's knee). J Physiother. 1 september 2014;60(3):122–9.
9. Gaida JE, Cook J. Treatment options for patellar tendinopathy: Critical review [Internet]. Vol. 10, Current Sports Medicine Reports. 2011 [geciteerd 11 april 2020]. p. 255–70. Beschikbaar op: http://www.ncbi.nlm.nih.gov/pubmed/23531972
10. van Mechelen W, Hlobil H, Kemper HCG. Incidence, Severity, Aetiology and Prevention of Sports Injuries: A Review of Concepts. Vol. 14, Sports Medicine: An International Journal of Applied Medicine and Science in Sport and Exercise. 1992. p. 82–99.
11. Kettunen JA, Phd †, Kvist M, Alanen E, Kujala UM. Long-Term Prognosis for Jumper's Knee in Male Athletes A Prospective Follow-up Study. 2002.
12. Miller BF, Olesen JL, Hansen M, Døssing S, Crameri RM, Welling RJ, e.a. Coordinated collagen and muscle protein synthesis in human patella tendon and quadriceps muscle after exercise. J Physiol [Internet]. 15 september 2005 [geciteerd 11 april 2020];567(3):1021–33. Beschikbaar op: http://www.ncbi.nlm.nih.gov/pubmed/16002437
13. Hoksrud A, Öhberg L, Alfredson H, Bahr R. Color Doppler Ultrasound Findings in Patellar Tendinopathy (Jumper's Knee). Am J Sports Med [Internet]. 30 september 2008 [geciteerd 4 maart 2020];36(9):1813–20. Beschikbaar op: http://journals.sagepub.com/doi/10.1177/036354650831989
14. Bahr R. No injuries, but plenty of pain? On the methodology for recording overuse symptoms in sports. Vol. 43, British Journal of Sports Medicine. British Association of Sport and Excercise Medicine; 2009. p. 966–72.
15. Ruaro B, Cutolo M, Alessandri E, Zaottini F, Picasso R, Pistoia F, e.a. Don't forget the jumper's knee in the young sportsman: Evaluation of patellar tendinopathy with a high frequency ultrasound probe. Reumatismo. 24 oktober 2019;71(3):160–2.
16. Anatomy: An Essential Textbook, 1st ed. 16. Functional Anatomy of the Lower Limb

[Internet]. Beschikbaar op: https://doctorlib.info/anatomy/anatomy-essential-textbook/22.html
17. Gilroy A, MacPherson B SM et al. Atlas of Anatomy [Internet]. 3rd Editio. Thieme MedOne Education, redacteur. Atlas of Anatomy. Georg Thieme Verlag; 2016 [geciteerd 19 maart 2020]. 426–445 p. Beschikbaar op: https://medone.thieme.com
18. Andrikoula S, Tokis A, Vasiliadis HS, Georgoulis A. The extensor mechanism of the knee joint: An anatomical study. Knee Surgery, Sport Traumatol Arthrosc [Internet]. maart 2006 [geciteerd 25 april 2020];14(3):214–20. Beschikbaar op: http://www.ncbi.nlm.nih.gov/pubmed/16283173
19. Miller T. The patellar tendon. Semin Musculoskelet Radiol [Internet]. 13 maart 2013 [geciteerd 12 april 2020];17(1):56–9. Beschikbaar op: http://www.thieme-connect.de/DOI/DOI?10.1055/s-0033-1333915
20. Patellar Tendinopathy : Sports Medicine and Arthroscopy Review [Internet]. [geciteerd 25 april 2020]. Beschikbaar op: https://journals.lww.com/sportsmedarthro/Abstract/2000/08010/Patellar_Tendinopathy.8.aspx/?trendmd_shared=0
21. Ferretti A, Ippolito E, Mariani P, Puddu G. Jumper's Knee. Am J Sports Med. 1983;11(2):58–62.
22. Scapinelli R. Studies on the vasculature of the human knee joint. Cells Tissues Organs [Internet]. 1968 [geciteerd 25 april 2020];70(3):305–31. Beschikbaar op: https://www.karger.com/Article/FullText/143133
23. Injuries On The Volleyball Court. Beschikbaar op: https://provolleyballshorts.com/blogs/volleyball-spandex/injuries-on-the-volleyball-court/
24. O'Brien M. Structure and metabolism of tendons. Scand J Med Sci Sports. 30 januari 2007;7(2):55–61.
25. PEACOCK EE. A study of the circulation in normal tendons and healing grafts. Ann Surg. 1959;149(3):415–28.
26. GERBER G, GERBER G, ALTMAN KI. Studies on the metabolism of tissue proteins. I. Turnover of collagen labeled with proline-U-C14 in young rats. J Biol Chem [Internet]. september 1960 [geciteerd 26 april 2020];235:2653–6. Beschikbaar op: http://www.ncbi.nlm.nih.gov/pubmed/13704552
27. Williams I. Ligament injuries and their treatments. DHR Jenkins, redacteur. 1985. 43–57 p.
28. Jumpers Knee – Fysioprins [Internet]. [geciteerd 21 maart 2020]. Beschikbaar op: https://www.fysioprins.nl/jumpers-knee/
29. De VISA-score. 2006.
30. Del Buono A, Chan O, Maffulli N. Achilles tendon: Functional anatomy and novel emerging models of imaging classification. Int Orthop. april 2013;37(4):715–21.
31. Maffulli N, Oliva F, Loppini M, Aicale R, Spiezia F, King JB. The Royal London Hospital Test for the clinical diagnosis of patellar tendinopathy. Muscles Ligaments Tendons J. 2017;7(2):315.
32. Bakker E, Buuren van H. Onderzoek in de gezondheidszorg. Groningen/Houten: Noordhoff Uitgevers bv; 2014. 43–50 p.
33. Modified Quality Appraisal of Diagnostic Reliability (QAREL) Checklist: Reliability Studies. Beschikbaar op: https://www.ifec.net/download/Annexe4.pdf
34. Benítez-Martínez JC, Valera-Garrido F, Martínez-Ramírez P, Ríos-Díaz J, Del Baño-Aledo ME, Medina-Mirapeix F. Lower limb dominance, morphology, and sonographic abnormalities of the patellar tendon in elite basketball players: A cross-sectional study. J Athl Train. 2019;54(12):1280–6.
35. Benítez-Martínez JC, Martínez-Ramírez P, Valera-Garrido F, Casaña-Granell J, Medina-Mirapeix F. Comparison of Pain Measures Between Tendons of Elite Basketball Players With Different Sonographic Patterns. J Sport Rehabil. 11 december 2018;29(2):142–7.
36. Bode G, Hammer T, Karvouniaris N, Feucht MJ, Konstantinidis L, Südkamp NP, e.a. Patellar tendinopathy in young elite soccer- clinical and sonographical analysis of a

German elite soccer academy. BMC Musculoskelet Disord. 8 augustus 2017;18(1).
37. Cassel M, Baur H, Hirschmüller A, Carlsohn A, Fröhlich K, Mayer F. Prevalence of Achilles and patellar tendinopathy and their association to intratendinous changes in adolescent athletes. Scand J Med Sci Sport. 1 juni 2015;25(3):e310–8.
38. Comin J, Cook JL, Malliaras P, McCormack M, Calleja M, Clarke A, e.a. The prevalence and clinical significance of sonographic tendon abnormalities in asymptomatic ballet dancers: A 24-month longitudinal study. Br J Sports Med. januari 2013;47(2):89–92.
39. Docking SI, Cook J. Pathological tendons maintain sufficient aligned fibrillar structure on ultrasound tissue characterization (UTC). Scand J Med Sci Sport. 1 juni 2016;26(6):675–83.
40. Fazekas ML, Sugimoto D, Cianci A, Minor JL, Corrado GD, d'Hemecourt PA. Ultrasound examination and patellar tendinopathy scores in asymptomatic college jumpers. Phys Sportsmed. 2 oktober 2018;46(4):477–84.
41. Giombini A, Dragoni S, Di Cesare A, Di Cesare M, Del Buono A, Maffulli N. Asymptomatic Achilles, patellar, and quadriceps tendinopathy: A longitudinal clinical and ultrasonographic study in elite fencers. Scand J Med Sci Sport. juni 2013;23(3):311–6.
42. Hutchison MK, Houck J, Cuddeford T, Dorociak R, Brumitt J. Prevalence of patellar tendinopathy and patellar tendon abnormality in male collegiate basketball players: A cross-sectional study. J Athl Train. 2019;54(9):953–8.
43. Malliaras P, Purdam C, Maffulli N, Cook J. Temporal sequence of greyscale ultrasound changes and their relationship with neovascularity and pain in the patellar tendon. Br J Sports Med. 2010;44(13):944–7.
44. McCreesh KM, Riley SJ, Crotty JM. Neovascularity in patellar tendinopathy and the response to eccentric training: Acase report using Power Doppler ultrasound. Man Ther. december 2013;18(6):602–5.
45. Minetto Marco A. Quantitative analysis of patellar tendon size and structure in asymptomatic professional players: sonographic study. Muscles Ligaments Tendons J. 2017;7(3):449.
46. Myllymäki T, Bondestam S, Suramo I, Cederberg A, Peltokallio P. Ultrasonography of jumper's knee. Acta radiol. 1990;31(2):147–9.
47. Rudavsky A, Cook JL, Docking S. Proximal patellar tendon pathology can develop during adolescence in young ballet dancers—A 2-year longitudinal study. Scand J Med Sci Sport. 1 september 2018;28(9):2035–41.
48. Sunding K, Fahlström M, Werner S, Forssblad M, Willberg L. Evaluation of Achilles and patellar tendinopathy with greyscale ultrasound and colour Doppler: using a four-grade scale. Knee Surgery, Sport Traumatol Arthrosc. 1 juni 2016;24(6):1988–96.
49. Tran PHT, Malmgaard-Clausen NM, Puggaard RS, Svensson RB, Nybing JD, Hansen P, e.a. Early development of tendinopathy in humans: Sequence of pathological changes in structure and tissue turnover signaling. FASEB J [Internet]. 1 januari 2020 [geciteerd 4 maart 2020];34(1):776–88. Beschikbaar op: https://onlinelibrary.wiley.com/doi/abs/10.1096/fj.201901309R
50. Visnes H, Tegnander A, Bahr R. Ultrasound characteristics of the patellar and quadriceps tendons among young elite athletes. Scand J Med Sci Sport. 1 april 2015;25(2):205–15.
51. Warden. Comparative accuracy of magnetic resonance imaging and ultrasonography in confirming clinically diagnosed patellar tendinopathy. - PubMed - NCBI [Internet]. [geciteerd 25 april 2020]. Beschikbaar op: https://www.ncbi.nlm.nih.gov/pubmed/17261569
52. Watson J, Barker-Davies RM, Bennett AN, Fong DTP, Wheeler PC, Lewis M, e.a. Sport and exercise medicine consultants are reliable in assessing tendon neovascularity using ultrasound Doppler. BMJ Open Sport Exerc Med. 1 juli 2018;4(1).

Bijlagen

Bijlage I: VISA-P score vragenlijst

De VISA-score

Een anamnestische scoringlijst om de ernst van patellaire tendinopathie te onderzoeken

Score

1 **Hoe lang kunt u zitten zonder pijn aan uw knie?**

0 minuten | 0 1 2 3 4 5 6 7 8 9 10 | 100 minuten

2 **Heeft u pijn bij trap aflopen in normaal tempo en met normale tred?**

zeer hevige pijn | 0 1 2 3 4 5 6 7 8 9 10 | geen pijn

3 **Heeft u pijn bij het volledig onbelast actief strekken van uw knie?**

zeer hevige pijn | 0 1 2 3 4 5 6 7 8 9 10 | geen pijn

4 **Heeft u pijn bij het uitvoeren van een volledige belaste uitvalspas?**

zeer hevige pijn | 0 1 2 3 4 5 6 7 8 9 10 | geen pijn

5 **Heeft u problemen bij het op de hurken gaan zitten?**

onmogelijk | 0 1 2 3 4 5 6 7 8 9 10 | geen probleem

6 **Heeft u pijn tijdens of direct na het doen van tien sprongetjes op een been?**

zeer hevige pijn | 0 1 2 3 4 5 6 7 8 9 10 | geen pijn

7 **Bent u nog aan het sporten of lichamelijk actief?**

- 0 Helemaal niet
- 4 Aangepaste trainingsbelasting ± aangepaste wedstrijdbelasting
- 7 Volledige trainingsbelasting ± wedstrijdbelasting maar niet op hetzelfde niveau als toen de klachten begonnen
- 10 Wedstrijdbelasting op hetzelfde of hoger niveau als toen de klachten begonnen

8 **Wilt u óf A óf B óf C beantwoorden?**

Als u *geen pijn* heeft tijdens sporten, beantwoord dan alleen vraag 8A
Als u *pijn heeft tijdens het sporten maar hierdoor niet hoeft te stoppen*, beantwoord dan alleen vraag 8B
Als u *pijn heeft waardoor u moet stoppen met sporten*, beantwoord dan alleen vraag 8C

8A **Als u geen pijn heeft tijdens het sporten, hoe lang kunt u dan trainen?**

Niet	1-5 min.	6-10 min.	11-15 min.	> 15 min.
0	7	14	21	30

8B **Als u enige pijn heeft tijdens het sporten maar hierdoor uw training niet hoeft te stoppen, hoe lang kunt u dan trainen?**

Niet	1-5 min.	6-10 min.	11-15 min.	> 15 min.
0	4	10	14	20

8C **Als u pijn heeft waardoor u de training moet stoppen, hoe lang kunt u dan trainen?**

Niet	1-5 min.	6-10 min.	11-15 min.	> 15 min.
0	2	5	7	10

Totaalscore

Paul van der Tas – (Allround Sport-) Fysiotherapeut *Weerselo - Deurningen*

Naam:	Geb. Datum:	Datum: 29-8-2006

Toelichting VISA-score

De VISA-vragenlijst is door het Victorian Institute of Sport Assessment ontwikkeld specifiek voor patiënten met een springersknie of vergelijkbare diagnose. Deze Nederlandse versie is gemaakt van de gemodificeerde versie die binnenkort (mededeling auteurs mei 2005) gepubliceerd zal worden vanuit de VISA-tendon study group.

De VISA-score evalueert symptomen, eenvoudige functionele tests en de mogelijkheid om sportieve activiteiten te ondernemen. Het is een eenvoudige en betrouwbaar instrument om de actualiteit van springerskniekklachten te meten en is sensitief voor kleine symptoomveranderingen. De maximale VISA-score voor een asymptomatische atleet is 100 punten.

Zes van de acht vragen worden gescoord met een VAS van 0 tot 10 punten, waarbij 10 de optimale situatie aangeeft. U kunt de sporten bij vraag 1 t/m 7 steeds vragen het vakje aan te kruisen dat het meest op hem of haar van toepassing is. Let bij vraag 8 goed op welk onderdeel de sporter invult, vraag 8a, 8b of 8c. U kunt hierbij gebruik maken van de richtlijnen zoals ze in de lijst vermeld staan.

Overgenomen uit Fysiotherapeutische Casuïstiek, Sportgeneeskunde, niet-traumatisch, O 2005-1

Patellaire tendinopathie

A.J. Slagers, sportfysiotherapeut, manueeltherapeut, Centrum voor Sportgeneeskunde, Centrum voor Revalidatie, Universitair Medisch Centrum Groningen
J. Zwerver, sportarts, Centrum voor Sportgeneeskunde, Universitair Medisch Centrum Groningen

Bijlage II: Protocol systematische review

Voorbereiding

- Literatuursearch
- Zoektermen: jumper's knee, patellar tendinopathy, tendinopathy, vascularization, calcification, athletes, ultrasound, sensitivity, specificity

Titel

Musculoskeletale echografie bij patellatendinopathie
"De relatie tussen belasting van de patellapees bij atleten en de echografische veranderingen die daarbij optreden"

Aanleiding/doel

- Wat is het probleem: meerdere prospectieve/retrospectieve cohortonderzoeken zijn beschikbaar. Echter, een literatuurstudie over dit betreffende onderzoek is niet beschikbaar.

In- en exclusiecriteria

- Zoektermen/begrippen zijn van belang
- Onderzoeksobject/subject
- Populatie
- Meetinstrument
- Mesh termen: Athletes[Mesh], Ultrasound[Mesh]
  jumper's knee, patellar tendinopathy en geen mesh termen

Onderzoeksobject **AND** populatie **AND** meetinstrument

Onderzoeksobject/subject

Onderstaande vrije tekst termen worden gebruikt voor het includeren van literatuur:

- Jumper's knee
- Jumpers knee
- Patellar tendinopathy
- Tendinopathy
- Microrupture patellatendon
- Proximal patellatendon
- GEEN MESH TERMEN BESCHIKBAAR

Populatie

Onderstaande vrije tekst termen worden gebruikt voor het includeren van literatuur:

- Athletes[Mesh]
- Young athletes
- Top athletes

Studies that included participants aged between 18-40 years will be included.

Meetinstrument
Onderstaande termen van echografie worden gebruikt voor het includeren van literatuur:
- Ultrasonography
- Ultrasound
- Ultrasound imaging
- Medical sonography
- Ultrasonic imaging
- Echography

Type of studie
- Prospectieve cohortstudies
- Retrospectieve cohortstudies
- Non-randomized controlled trials (Cochrane)
- Many analyses of routine healthcare databases (Cochrane)

Uitkomstmaat
- Classificatie d.m.v. metingen (vascularisatie, calcificatie, meting patellapees, echogeniteit)
- Stadia van aandoeningen
- Echografische veranderingen
- Sensitiviteit
- Specificiteit
- Kwaliteit van leven (Quality of life)
- Behandelresultaat
- VISA-P-score

Zoekstrategie
- Pubmed
- Bronnenlijst van reviews
- Controleren op: titel, abstract, Engels

Bijlage III: Zoekstring

	PICO-onderdeel	*MeSH termen*	*Vrije tekst termen*
1	Patiënt/populatie	x	“jumper* knee”, “ jumpers knee”, “Patella* tendinopathy”
2	Interventie	“Ultrasound”[Mesh]	“Ultrasonography”, “Ultrasound*”, “Ultrason”, “Ultrasound imaging”, “Medical sonography”, “Ultrasonic imaging”, “Echography”, “Imag*”, “Sonograph*”
3	Methodologische termen	x	x
4	Controle/vergelijking	x	x
5	Uitkomst	x	x
	NOT	x	“Osgood Schlatter”, “Distal patellar tendon”, “Sinding-Larsen-Johansson”, “Osteoarthritis”

(“jumper* knee” OR “jumpers knee” OR “Patella* tendinopathy”)

AND

(“Ultrasound”[Mesh] OR “Ultrasonography” OR “Ultrasound*” OR “Ultrason*” OR “Ultrasound imaging” OR “Medical sonography” OR “Ultrasonic imaging” OR “Echography” OR “Imag*” OR “Sonograph*”)

Zoekstring:

((((“jumper* knee” OR “jumpers knee” OR “Patella* tendinopathy”) AND (“Ultrasound”[Mesh] OR “Ultrasonography” OR “Ultrasound*” OR “Ultrason*” OR “Ultrasound imaging” OR “Medical sonography” OR “Ultrasonic imaging” OR “Echography” OR “Imag*” OR “Sonograph*”))))

Bijlage IV: Voorbeeld checklist betrouwbaarheid

Titel van het artikel					
Fazekas, *et al.* *Ultrasound examination and patellar tendinopathy scores in asymptomatic college jumpers*	Ja	Nee	Onduidelijk	N.v.t.	Opmerkingen
Is het document relevant voor de belangrijkste vraag? Analyseer met PICO.	x				
Is de doelstelling van de studie duidelijk omgeschreven?	x				
Is de test geëvalueerd bij een steekproef van proefpersonen die representatief waren voor degenen op wie de auteurs de resultaten wilden toepassen?	x				
Waren beoordelaars tijdens de studie verblind voor de bevindingen van andere beoordelaars?	x				
Waren beoordelaars verblind voor klinische informatie die niet was bedoeld om te worden verstrekt als onderdeel van de testprocedure? (bijvoorbeeld: VISA-P-score)	x				
Was het tijdsinterval tussen herhaalde metingen van de te meten variabele consequent?				x	
Wat is uw algehele beoordeling van de methodologische kwaliteit van deze studie?					Acceptabel ✓ Onacceptabel ☐

Bijlage V: Voorbeeld checklist toepasbaarheid

Titel van het artikel					
Fazekas, *et al.* *Ultrasound examination and patellar tendinopathy scores in asymptomatic college jumpers*	Ja	Nee	Opmerkingen	Max. aantal punten	Puntenscore
Zijn de auteurs specialist op gebied van het onderzoek?	x			1	1
Bestaat de onderzoekspopulatie uit atleten in de leeftijdscategorie 16-40 jaar?	x			2	2
Wordt het aandeel van echografie bij jumper's knee beschreven?	x		Zowel echografische kenmerken, als sensitiviteit, als voorspellende factoren.	2	2
Is het artikel gepubliceerd na 2009?	x		2018	1	1
Bestond de onderzochte steekproef uit 20 personen of meer?	x		n=31	1	1
Totale score				7	7