Volumemeting van een intracystisch mammacarcinoom in een semi 3D beeld met behulp van lineair scannende echografie.

Hanneke Luttikhold, hluttikhold@gmail.com.
MBRT, echografie.

Afstudeerbegeleider Peter van Es
Opdrachtgever Monica van Dam

Inleiding

Echografie is een niet-invasieve, diagnostische onderzoeksmethode dat gehanteerd wordt voor het diagnosticeren van mammacarcinomen. Ondanks dat echografie vaak gebruikt wordt, bevat deze onderzoeksmethode een aantal nadelen.

- Volume meting is variabel (1).
- Handmatig scannen kan leiden tot scanfouten (1).
- Bekwaamheid van echografisten kan variabel zijn (1).

Deze nadelen kunnen mogelijk ondervangen worden doormiddel van automatisch, lineair scannende 3D echografie (2). Onderzoek toont aan dat deze techniek meerwaarde heeft bij het detecteren van invasieve mammacarcinomen (3). Onbekend is of dit ook geldt voor een intracystisch mammacarcinoom en of de volumemeting van de cyste en maligniteit accuraat zijn.

Hoofdvraag: *Hoe nauwkeurig kan het volume van een intracystisch mammacarcinoom in een borstfantoom gemeten en afgebeeld worden in een semi-3D beeld, verkregen met behulp van een lineair scannende echografie-opstelling?*

Methode

- Onderzoeksdesign: kwantitatief en ontwerpstudie.
- De metingen worden verricht aan de hand van een zelf ontworpen meetopstelling (figuur 1) en fantoom (figuur 2).

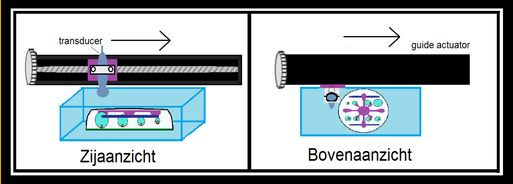

Figuur 1. Meetopstelling. Bestaande uit een kogelomloopspil, fantoom, waterbak en transducer.

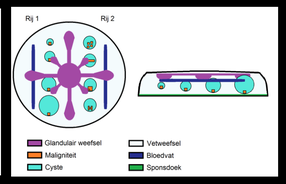

Figuur 2. Schematische weergave van het fantoom

- De plaatjes worden stapsgewijs verkregen met een verschuivingsafstand van 0,19 mm.
- Overzichtsbeelden worden vervolgens geïnterpoleerd in een 3D programma (figuur 3).

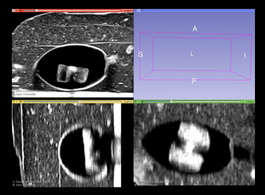

Figuur 3. Overzichtsbeeld van een cyste met maligniteit

- De structuren worden daarna met behulp van een drempelwaarde en handmatig intekenen geselecteerd en verwerkt tot semi-3D beeld.
- De cysten en maligniteiten in de eerste rij worden viermaal uitgewerkt om de betrouwbaarheid van de volumemeting te verhogen.

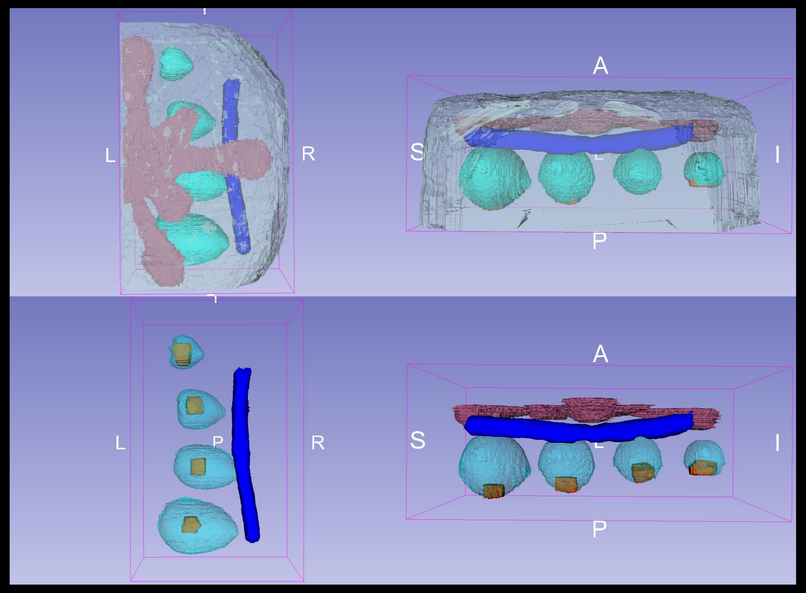

Figuur 4. Semi-3D overzichtsbeelden van rij 1.

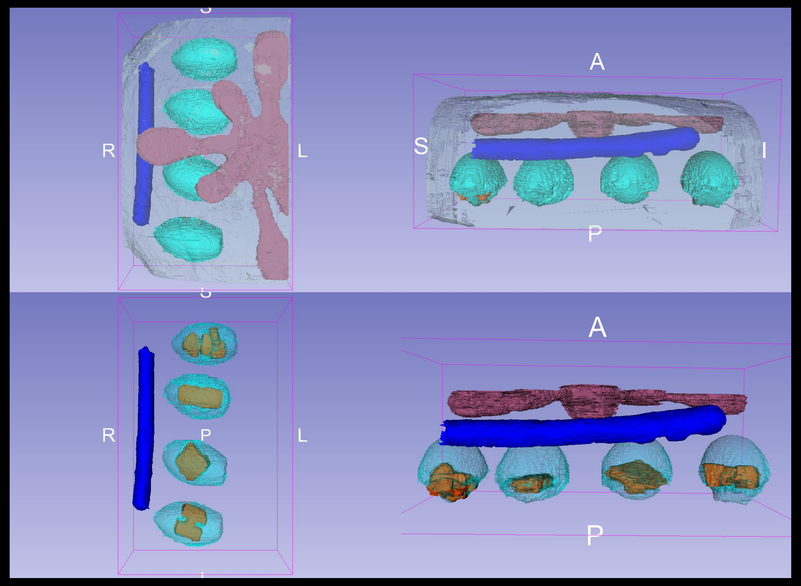

Figuur 5. Semi-3D overzichtsbeelden van rij 2.

Resultaten en discussie

Semi- 3D overzichtsbeelden (figuur 4 en figuur 5)
- Alle structuren zijn goed van elkaar te onderscheiden.
- 3D beeld zorgt voor een gemakkelijkere oriëntatie van het fantoom.
- De maligniteiten worden vergroot afgebeeld.
- Schaduwartefacten belemmerde het intekenen van de structuren.

Volumemeting van de cysten (figuur 6) en maligniteiten (figuur 7)

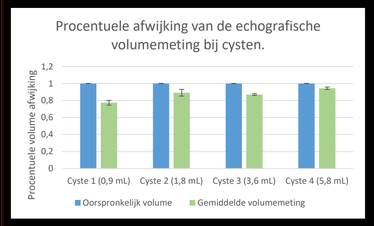

Figuur 6. De gemiddelde procentuele afwijking van de volumemeting bij cysten.

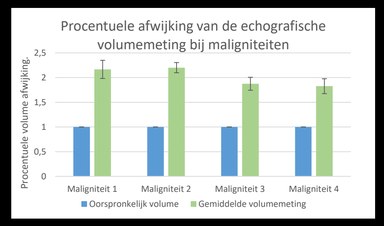

Figuur 7. De gemiddelde procentuele afwijking van de volumemeting bij maligniteiten.

- Toename van het volume van de cyste verminderd de procentuele meetafwijking.
- Partieel volume artefact zorgt voor onder- en overschatting van de volumemetingen. Hierdoor worden echoarme structuren zoals cysten kleiner afgebeeld en echorijke structuren zoals de maligniteiten vergroot (2,4).

Conclusie

Het is mogelijk om echografische 2D beelden te reconstrueren naar een semi-3D beeld waarbij de structuren onderling goed van elkaar te onderscheiden zijn. Daarnaast maakt het semi-3D beeld de oriëntatie van het organen en structuren gemakkelijker. De volumemetingen van cysten en maligniteiten zijn met deze techniek betrouwbaar maar niet valide, wegens het partieel volume artefact.

Referenties

1. Fenster A, Parraga G, Bax J. Three-dimensional ultrasound scanning. Interface Focus. 2011;1(4):503–19.
2. Brem RF, Tabar L, Duffy SW, Inciardi MF, Guingrich JA, Hashimoto BE, et al. Assessing improvement in detection of breast cancer with three-dimensional automated breast US in women with dense breast tissue: the SomoInsight Study. Radiology. 2015;274(3):663–73.
3. Kremkau FW. Sonography principles and instruments. 8th ed. St. Louis, Missouri: Saunders; 2010. 304 p.
4. Hindi A, Peterson C, Barr RG. Artifacts in diagnostic ultrasound. Reports Med Imaging. 2013;6(1):29–48.